

▶▶  
**UHASSELT**



**Maastricht University**

KNOWLEDGE IN ACTION

## School voor Educatieve Studies

Educatieve master in de  
gezondheidswetenschappen

### **Masterthesis**

***Het gebruik en de effectiviteit van digitale technologie in het anatomie onderwijs: de virtuele dissectietafel Anatomage***

### **Jirka Cops**

Scriptie ingediend tot het behalen van de graad van Educatieve master in de gezondheidswetenschappen

### **PROMOTOR :**

Prof. dr. Anouk AGTEN

### **COPROMOTOR :**

Mevrouw Ine HANSSEN

De transnationale Universiteit Limburg is een uniek samenwerkingsverband van twee universiteiten in twee landen: de Universiteit Hasselt en Maastricht University.



**UHASSELT**

KNOWLEDGE IN ACTION

[www.uhasselt.be](http://www.uhasselt.be)

Universiteit Hasselt

Campus Hasselt:

Martelarenlaan 42 | 3500 Hasselt

Campus Diepenbeek:

Agoralaan Gebouw D | 3590 Diepenbeek

**2022**

**2023**



**Maastricht University**

# **School voor Educatieve Studies**

Educatieve master in de  
gezondheidswetenschappen

## **Masterthesis**

***Het gebruik en de effectiviteit van digitale technologie in het anatomie onderwijs: de virtuele dissectietafel Anatomage***

**Jirka Cops**

Scriptie ingediend tot het behalen van de graad van Educatieve master in de gezondheidswetenschappen

### **PROMOTOR :**

Prof. dr. Anouk AGTEN

### **COPROMOTOR :**

Mevrouw Ine HANSSEN



## Inhoudstafel

Lijst tabellen	4
Lijst figuren	5
Afkortingen	6
Abstract	9
Inleiding	11
<i>1 Literatuurstudie</i>	15
1.1 Materiaal en methoden zoekplan literatuurstudie	16
1.1.1 Zoekstrategie	16
1.1.2 Inclusie- en exclusiecriteria	16
1.2 Het gebruik van technologie in het anatomie onderwijs	17
1.2.1 Zoekresultaten literatuurstudie	17
1.2.2 Overzicht van bestaande technologieën of hulpmiddelen	18
1.3 Discussie literatuurstudie	42
1.4 Limitaties	44
<i>2 Eigen onderzoek</i>	45
2.1 Materiaal en methoden eigen onderzoek	46
2.1.1 Studieopzet	46
2.1.2 Zelfstandige werkzittingen	46
2.1.3 Vragenlijsten	46
2.1.4 Statistische analyse	47
2.3 Resultaten	48
2.3.1 Ingevulde vragenlijsten	48
2.3.2 Perceptie van de studenten na het volgen van beide werkzittingen	48
2.3.3 Voorkeur in onderwijsvorm: de originele versus de nieuwe methode	49
2.3.4 Voorkeur in werkzitting format	50
2.3.5 Percepties van studenten na afloop van het examen	51
2.3.6 Verbanden tussen de verschillende percepties van studenten	52
2.3.7 Verbanden tussen de percepties en voorkeur in onderwijsvorm	52
2.3.8 Eigen mening van geïncludeerde studenten	54
2.4 Discussie	57
2.5 Limitaties	60
Conclusie	61
Bibliografie	63

Bijlagen	77
Bijlage 1: Zoekstrategie literatuurstudie	77
Bijlage 2: Informatiebrief	79
Bijlage 3: Informed consent	83
Bijlage 4: Vragenlijst 1	85
Bijlage 5: Vragenlijst 2	91
Bijlage 6: Creatief product	93

## Lijst tabellen

Tabel 1: overzicht van de bestaande (digitale) technologieën in het anatomie onderwijs.....	19
Tabel 2: impact van de Anatomage tafel op de perceptie van studenten na afloop van beide werkzittingen.....	49
Tabel 3: statistische vergelijking tussen de gemiddelde scores van de percepties van studenten en de mediane score (2). .....	49
Tabel 4: gemiddelde score en standaarddeviatie met betrekking tot de reden waarom studenten de nieuwe methode boven de originele methode verkiezen. ....	50
Tabel 5: statistische vergelijking tussen de scores met betrekking tot voorkeur van werkzitting 1 of voorkeur van werkzitting 2 en de mediane score (2). .....	51
Tabel 6: impact van de Anatomage tafel op de perceptie van studenten na afloop van het examen...	51
Tabel 7: correlaties tussen de percepties van studenten. ....	52
Tabel 8: correlaties tussen de percepties van studenten en de voorkeur in onderwijsvorm. ....	53
Tabel 9: overzicht van de eigen mening van geïnccludeerde studenten met betrekking tot positieve punten en negatieve werkpunten geassocieerd met het zelfstandig gebruik van de dissectietafel. ....	54
Tabel 10: overzicht van de eigen mening van geïnccludeerde studenten met betrekking tot het optimaliseren van een werkzetting met gebruik van de Anatomage tafel.....	55
Tabel 11: overzicht van de zoektermen die gebruikt werden tijdens de zoekstrategie voor de literatuurstudie en het aantal gevonden publicaties in de verschillende databases.....	77

## Lijst figuren

Figuur 1: flowchart van het zoekplan.....	17
Figuur 2: links een 2D beeld en rechts een 3D stereoscopisch beeld van de anatomie van de laterale wand van de neusholte. ....	23
Figuur 3: voorbeeld van een 3D visualisatie met behulp van software. ....	24
Figuur 4: 3D geprint model om de anatomische accuraatheid van de 3D om de vorm, grootte en spatiale positie van het hart aan te tonen. ....	25
Figuur 5: met behulp van de HoloHuman AR app kan een virtueel kadaver weergegeven worden op een echte onderzoekstafel. ....	27
Figuur 6: studenten die MR met een realiteitsbril gebruiken om anatomie aan te leren.....	28
Figuur 7: schermafbeelding van het VeLight systeem.....	29
Figuur 8: (A) vooraanzicht van de centrale bovenste snijtand gemaakt met behulp van de DS-methode. (B) achteraanzicht van de centrale bovenste snijtand gemaakt met behulp van DS-methode. (C) bovenaanzicht van de centrale bovenste snijtand gemaakt met behulp van de DS-methode. ....	31
Figuur 9: een voorbeeld van de onderste lidmaat osteologie module ingebed in de digitale dissectie gids.....	32
Figuur 10: voorbeeld van gedissecteerde afbeeldingen van huid tot bot (rijen) en van 0° tot 330° (kolommen). ....	33
Figuur 11: (A) een model skelet met oriëntatie sensoren bevestigd aan de voorkant van de humerus, radius, hand, femur en tibia (nummers 1-8). ....	34
Figuur 12: een voorbeeld van Cinematic Rendering op basis van een CT-scan van het bovenlichaam. ....	35
Figuur 13: het Anatomical Glove Learning System, (A) palmaire zijde, (B) dorsale zijde. ....	36
Figuur 14: voorbeeld van een synthetisch kadaver met spieren (roze), pezen (wit), venen (blauw), arteriën (rood) en zenuwen (geel). ....	38
Figuur 15: voorbeeld van de Anatomage virtuele dissectietafel. ....	40
Figuur 16: 63 studenten vulden zowel vragenlijst 1 als 2 in. ....	48

## Afkortingen

2D	Tweedimensionaal
3D	Driedimensionaal
AGLS	Anatomical glove learning system
AI	Artificiële intelligentie
AISS	Artificial intelligence support system
AR	Augmented reality
AT	Anatome tafel
BERT	Bidirectional Encoder Representations from Transformers
CR	Cinematic rendering
CT	Computed tomography
DS	Digital sculpting
ERIC	Education Resources Information Center
INW	Inwendige systemen
KIN 1	Kinesiologie deel 1 (vak 1 <sup>ste</sup> bachelor revalidatiewetenschappen en kinesitherapie)
KIN 2	Kinesiologie deel 2 (vak 1 <sup>ste</sup> bachelor revalidatiewetenschappen en kinesitherapie)
MR	Mixed reality
MRI	Magnetic resonance imaging
NEURO	Neurologische systemen
PMCT	Post-mortem computed tomography
POCUS	Point of care ultrasound
VR	Virtual reality
WHO	World Health Organization
WOK	Web of Knowledge







## Abstract

**Inleiding:** Het anatomie onderwijs heeft de laatste jaren een belangrijke evolutie ondergaan en wordt meer en meer ondersteund door digitale technologie. Er is ook een toenemende nood aan het gebruik van technologie in het anatomisch curriculum. Het is echter nog onduidelijk op welke manier digitale technologie kan bijdragen aan het toekomstige anatomie onderwijs en wat de impact is van deze technologische hulpmiddelen op de kennis van anatomie, leerprestaties, leeruitkomsten, retentie, motivatie en autonomie van de studenten. Het eerste deel van deze masterproef biedt een uitgebreide en diepgaande literatuurstudie met een overzicht van nieuwe digitale hulpmiddelen of technologieën die ingezet kunnen worden in het anatomie onderwijs. Het tweede deel van deze masterproef heeft als doel om door middel van een eigen onderzoek de impact na te gaan van de virtuele dissectietafel "Anatomage" op de perceptie van de studenten omtrent de effectiviteit van hun leerproces, de motivatie, het inzicht in de anatomie, het gebruiksgemak van de tafel en de voorkeur van studenten met betrekking tot onderwijsvorm bij studenten in een anatomisch curriculum.

**Materiaal & methoden:** Tijdens het "eigen onderzoek" werd de Anatomage tafel ingezet als activerende werkvorm (=nieuwe lesmethode) gedurende twee zelfstandige werkzittingen van tachtig minuten onder leiding van assistenten binnen het vak "neurologische en inwendige systemen" in het eerste bachelorjaar "revalidatiewetenschappen en kinesitherapie" aan de Universiteit Hasselt. Hierna werden twee digitale vragenlijsten afgenomen bij de desbetreffende studenten om de impact van virtuele dissectie, de motivatie en tevredenheid bij de studenten te onderzoeken. De eerste digitale vragenlijst werd afgenomen na afloop van beide werkzittingen, de tweede vragenlijst na het examen van het vak "neurologische en inwendige systemen".

**Resultaten:** Het gebruik van de Anatomage tafel leidde tot een significante verbetering in de perceptie van de studenten omtrent de effectiviteit van hun leerproces, de motivatie, het inzicht in de anatomie en het gebruiksgemak. Studenten kozen voor de nieuwe lesmethode omdat men de Anatomage tafel in dit format zelfstandig mocht bedienen. De voorkeur van de studenten met betrekking tot het format van werkzittingen om anatomie aan te leren, ging uit naar een combinatie van het gebruik van de Anatomage tafel met fysieke modellen, waarbij anatomische video's op voorhand thuis werden bekeken ter zelfstudie. De nieuwe lesmethode was geassocieerd met een significant toegenomen effectiviteit van het leerproces, inzicht in de anatomie en motivatie gerapporteerd door studenten, zowel voor als na afloop van het examen.

**Conclusie:** De literatuurstudie in het eerste deel wees uit dat kadaver dissectie en prosectie nog steeds worden gezien als de gouden standaard in het anatomie onderwijs. Er zijn de laatste decennia echter heel wat diverse - al dan niet digitale - technologieën ontwikkeld. Deze nieuwe technologieën bleken effectief te zijn, al dan niet in combinatie met het traditionele anatomie onderwijs. Het leidde immers tot betere leerprestaties, een optimaler begrip en retentie van de anatomische kennis, een beter inzicht en interpretatiemogelijkheden van de student en tot betere examenresultaten. Bovendien dragen deze nieuwe (digitale) technologieën ook bij tot activerend onderwijs dat de motivatie en betrokkenheid van studenten bij hun leerproces verhoogt. Dit bracht ons naadloos naar het tweede deel van de masterproef waarbij er aan de hand van een eigen onderzoek werd aangetoond dat virtuele dissectie met behulp van de Anatomage tafel wel degelijk een positieve impact had op de perceptie van de effectiviteit van het leerproces, de motivatie en het inzicht in de anatomie van

eerstejaars studenten “revalidatiewetenschappen en kinesitherapie”. Daarnaast verkozen studenten de onderwijsvorm waarin virtuele dissectie ingezet werd tijdens activerende werkcolleges/werkzittingen in combinatie met anatomische modellen. Het grote voordeel was dat studenten de Anatomage tafel zelf mochten bedienen waardoor hun leerproces, het inzicht in de anatomie en hun motivatie toenam. Dankzij deze positieve impact van virtuele dissectie op het leerproces van studenten, stellen we dat virtuele dissectie in het anatomisch curriculum van de toekomst onontbeerlijk is, idealiter in combinatie met anatomische modellen of kadaver prosectie.

## Inleiding

Anatomie is al een aantal eeuwen een zeer belangrijke pijler in het medisch onderwijs (Singh et al., 2015). In 1235 werd de eerste medische school opgericht in Salerno in Italië. Vanaf dat moment werd anatomie beschouwd als één van de belangrijkste elementen van het medische curriculum (Zampieri et al., 2013). Andreas Vesalius was één van de grondleggers van de huidige anatomie en luidde een nieuw tijdperk in dankzij publicatie van het eerste complete boek over de menselijke anatomie namelijk *“De humani corporis fabrica libri septem”* (Vesalius, 1998; Zampieri et al., 2013). Het pionierswerk van Andreas Vesalius wordt vandaag nog steeds erkend doordat vele ziekenhuizen en medische instellingen naar hem vernoemd werden.

Anatomie wordt beschouwd als de belangrijkste bouwsteen van de medische opleidingen omdat het de basis is van alle klinische en medische wetenschappen (Abdellatif et al., 2022). Studenten geneeskunde, biomedische wetenschappen, kinesitherapie en verpleegkunde keren tijdens hun opleiding herhaaldelijk terug naar de basisconcepten en -principes die ten grondslag liggen aan de structuur en functie van het menselijk lichaam (Sbayeh et al., 2016). Medisch zorgpersoneel grijpt steeds terug naar de anatomische basiskennis bij het onderzoeken van hun patiënten om zowel de ziekte of aandoening te begrijpen, alsook voor de communicatie met patiënten of collega's (Abdellatif et al., 2022). Daarnaast vereisen chirurgische procedures een grote anatomische kennis. Tenslotte is een goed begrip van de anatomie cruciaal voor de diagnose en behandeling van het zieke lichaam (Singh et al., 2015). Op basis van voorgaande redenen zal anatomie altijd een belangrijke hoeksteen in het medisch onderwijs blijven.

Van oudsher werd anatomie aangeleerd aan medische studenten door gebruik te maken van de “traditionele lesmethode”, zijnde lezingen of hoorcolleges, kadaver prosectie of dissectie en geïllustreerde medische atlanten gebaseerd op de werken van Andreas Vesalius (Bernard et al., 2020; Cobolet et al., 2014). Prosectie is het ontleden van een (deel van een) kadaver (menselijk of dierlijk) door een ervaren anatoom om studenten anatomische structuren te laten bestuderen. Bij dissectie daarentegen, gaan studenten zelf aan de slag met het ontleden van een (deel van een) kadaver.

In dit werk zal nog regelmatig verwezen worden naar deze “traditionele methode”. Ondanks dat prosectie en dissectie van humane kadavers leidt tot een meer directe observatie en interactie, zijn kadavers enorm kostbaar vanwege het tekort aan beschikbare lichamen, de beperkte houdbaarheid van kadavers, specimina die schade leiden door het vele gebruik of vastnemen door studenten, de kosten om de kadavers te bewaren en de dissectiezalen te onderhouden (J. C. Yu et al., 2022). In de laatste twintig à dertig jaar heeft het anatomie onderwijs echter talrijke veranderingen ondergaan. Dankzij de technologische revolutie tijdens de twintigste eeuw, zijn nieuwe onderwijsmethoden die gebruik maken van computers, internet en andere multimedia apparaten (cfr. computer-assisted learning) in toenemende mate overgenomen door medische docenten om op die manier de hoge kosten en andere nadelen van kadaver dissectie te omzeilen (Abdellatif et al., 2022; Karim Qayumi & Qayumi, 1999). (Estai & Bunt, 2016) toonden daarenboven aan dat de meest effectieve manier om anatomie aan te leren aan studenten een zogenaamde multimodale methode is. Deze multimodale methode houdt de volgende elementen in voor het aanleren van anatomie; 1) het verbaal horen van woorden, 2) het auditief reageren op geluid en spraak, 3) een visuele weergave van objecten en foto's, 4) fysiek leren door beweging, 5) het uitwisselen van ideeën en perspectieven met medestudenten, 6) logisch redeneren en 7) tactiel of kinetisch door het aanraken van objecten. Het moge duidelijk zijn dat

het huidige anatomie onderwijs evolueert naar modern onderwijs waarin multimodale lesmethoden en technologische hulpmiddelen steeds vaker worden ingezet naast de “traditionele dissectie methode”.

Vervolgens zorgde de uitbraak van de COVID-19 pandemie voor een nieuwe verschuiving in het anatomie onderwijs. De uitbraak begon eind 2019 en werd in 2020 door de WHO uitgeroepen tot een pandemie (WHO, 2020). Daaropvolgend gingen vele landen wereldwijd in een volledige lockdown om de verspreiding van het virus tegen te gaan. Het gevolg was dat praktijklessen in medische onderwijsinstellingen tijdelijk werden geschorst waardoor medische studenten geen toegang meer hadden tot humane kadavers, sinds de zestiende eeuw toch de methode bij uitstek om anatomie te studeren (Iwanaga et al., 2021). Zodoende moesten universitaire en medische instellingen wereldwijd snel overschakelen van face-to-face-praktijkonderwijs naar online onderwijs (Albalushi et al., 2022). Hierdoor kregen e-learnings en technologie-ondersteund leren steeds meer aandacht binnen het anatomisch curriculum (Alsharif et al., 2020). Dankzij de pandemie werd de implementatie van nieuwe digitale technologieën die de voorgaande jaren reeds ontwikkeld en voorgesteld werden, versneld (Emanuel, 2020).

Samengevat, dankzij de technologische revolutie van de afgelopen dertig jaar en de uitbraak van de COVID-19 pandemie, heeft het anatomie onderwijs een belangrijke evolutie ondergaan. Het huidige anatomie onderwijs wordt meer en meer ondersteund door artificiële intelligentie (AI), in de vorm van driedimensionale visualisatie, augmented-, mixed- of virtual reality, het gebruik van medische beeldvorming, of virtuele dissectie (Sousa et al., 2021). Digitale technologieën worden steeds vaker geïmplementeerd in anatomielessen en het online onderwijs wordt steeds vaker ingezet in medische opleidingen. Het is echter nog onduidelijk op welke manier digitale technologie kan bijdragen aan het toekomstige anatomie onderwijs en wat de impact is van deze technologische hulpmiddelen op de kennis van anatomie, leerprestaties, leeruitkomsten, retentie, motivatie en autonomie van de studenten. Het eerste doel van deze masterproef is om aan de hand van een uitgebreide en diepgaande literatuurstudie een overzicht te bieden welke digitale hulpmiddelen of technologieën vandaag de dag inzetbaar zijn in het anatomie onderwijs. Daarnaast wordt ook de effectiviteit van deze hulpmiddelen op de leerprestaties (test scores of examenresultaten), het begrip van de anatomie, retentie, interesse, betrokkenheid, motivatie, enz. toegelicht.

In de bacheloropleiding "revalidatiewetenschappen en kinesitherapie" aan de Universiteit Hasselt wordt in het huidige anatomie onderwijs, naast de traditionele kadaver prosectie/dissectie methode, ook gebruik gemaakt van virtuele dissectie aan de hand van de virtuele dissectietafel "Anatomage". Deze Anatomage tafel kan ingezet worden tijdens een responsiecollege waarbij de tafel bediend wordt door de docent en de tafel digitaal wordt geprojecteerd in de aula met als gevolg dat de meerderheid van de studenten de les passief zal volgen. Daarnaast kan de Anatomage tafel ook gebruikt worden tijdens activerende werkcolleges/werkzittingen in een zogenaamd “hoekenwerk”, waarbij studenten afwisselen tussen 1) anatomische modellen, 2) anatomische video's of 3) de virtuele dissectietafel om de anatomie te bestuderen. Het voordeel is dat studenten de Anatomage tafel zelf mogen bedienen onder begeleiding van een assistent (5 masterproefstudenten) of docent tijdens deze werksessies.

Het is echter nog onduidelijk of de virtuele dissectie als lesmethode een evenwaardig alternatief is voor de traditionele kadaver prosectie/dissectie lesmethode met betrekking tot het leerproces van de studenten en tot de motivatie en betrokkenheid van de eerstejaarsstudenten. De hypothese is dat de virtuele dissectie wel degelijk een positieve impact heeft op de perceptie van de studenten omtrent de

effectiviteit van het leerproces, de motivatie en betrokkenheid van studenten in het anatomie curriculum. Daarom is het tweede doel van deze masterproef om aan de hand van een eigen onderzoek (zelfstandige werkzittingen) en bijbehorende vragenlijsten na te gaan welke impact de Anatomage tafel heeft op de perceptie van de studenten omtrent de effectiviteit van het leerproces, de motivatie en betrokkenheid van studenten die deelnemen aan het vak “neurologische en inwendige systemen” (kwartiel 3) uit de eerste bachelor “revalidatiewetenschappen en kinesitherapie”. Bijkomend wordt aan de hand van de digitale vragenlijsten ook onderzocht of de studenten een voorkeur hebben voor een onderwijsvorm waarin de Anatomage tafel wordt gebruikt, namelijk een responsiecollege of werkzitting met “hoekenwerk”.





## *1 Literatuurstudie*

## 1.1 Materiaal en methoden zoekplan literatuurstudie

### 1.1.1 Zoekstrategie

Voor de literatuurstudie werden tussen 24 oktober 2022 en 26 december 2022 de databanken PubMed, Web of Knowledge (WOK) en ERIC geraadpleegd met behulp van een vooropgestelde zoekstrategie. De volgende zoektermen werden hierbij gebruikt: “technology”, “technics”, “education”, “medicine”, “medical education”, “learning”, “teaching”, “anatomy” en “dissection”. De voornoemde zoektermen werden gecombineerd met elkaar door de boolean operators AND en OR. Publicaties ouder dan 2018 werden niet geïnccludeerd. Een volledige samenvatting van de zoekstrategie met zoektermen en gevonden resultaten is weergegeven in Bijlage 1: Zoekstrategie literatuurstudie.

### 1.1.2 Inclusie- en exclusiecriteria

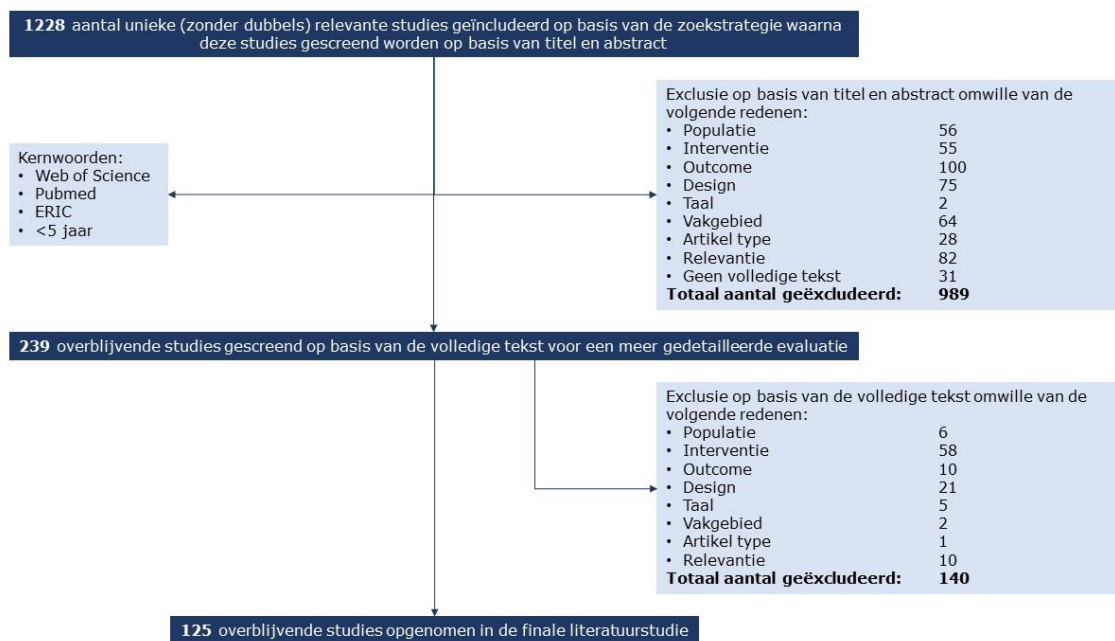
De gevonden publicaties werden geïnccludeerd door vijf personen aan de hand van volgende inclusiecriteria: (1) studenten op universitair of hogeschoolniveau die anatomie studeren (populatie), (2) het gebruik van digitale leermiddelen om anatomie aan te leren (interventie), (3) de effectiviteit van deze hulpmiddelen op de leerprestaties, kennis, en motivatie van de studenten (outcome), (4) descriptieve of experimentele studies en systematische of narrative reviews (design), (5) Nederlands- en Engelstalige literatuur (taal), (6) humane anatomie (vakgebied) (7) een wetenschappelijk artikel (artikel type), (9) relevantie en (10) publicaties waarvoor een volledige tekst beschikbaar was (full-text).

Exclusiecriteria zijn: (1) Leerlingen van lager of middelbaar schoolniveau (populatie), (2) afwezigheid van digitale hulpmiddelen om anatomie aan te leren (interventie), (3) andere “outcomes” zoals voorkeuren, kosten-baten analyse of verschillen tussen geslachten, (4) anderstalige literatuur (taal) (5) dierlijke anatomie of afwezigheid van anatomie (vakgebied), (6) een poster, boek, letter to editor of editorial (artikel type) of (7) publicaties waarvoor geen volledige tekst beschikbaar was. De publicaties werden in een eerste stap gescreend op basis van titel en abstract voor inclusie- en exclusiecriteria en in een tweede stap werd de volledige tekst gescreend voor dezelfde criteria.

## 1.2 Het gebruik van technologie in het anatomie onderwijs

### 1.2.1 Zoekresultaten literatuurstudie

Anatomie onderwijs is een fundamenteel onderdeel in onder andere de opleidingen geneeskunde, kinesitherapie en biomedische wetenschappen. Om de onderliggende samenhang tussen weefsels, spieren, botten, organen, bloedvaten en zenuwen beter te begrijpen, wordt anatomie nog vaak op de traditionele manier onderwezen door gebruik te maken van menselijke kadavers. Bovendien biedt dissectie van kadavers de studenten een gouden kans om een driedimensionaal inzicht te krijgen in diverse anatomische structuren en afwijkingen hiervan (Abualadas & Xu). Helaas zijn er de laatste jaren te veel studenten voor te weinig kadavers en is er vaak ook te weinig tijd, waardoor het grote voordeel om een driedimensionaal inzicht te krijgen, verloren gaat. Daardoor zijn er heel wat nieuwe technologieën ontwikkeld die ingezet kunnen worden binnen het anatomie onderwijs. Om een antwoord te kunnen geven op de vraag welke technologieën hedendaags gebruikt worden door docenten in anatomie onderwijs, werd een literatuurstudie uitgevoerd. In de volgende sectie wordt eerst een overzicht gegeven van de resultaten van de zoekstrategie.



Figuur 1: flowchart van het zoekplan.

Het verloop van het zoekplan is weergegeven in **Fout! Verwijzingsbron niet gevonden.** Op basis van eerdere termen of topics werden de Web of Science-, Pubmed- en ERIC-databases doorzocht. Na het verwijderen van studies ouder dan 5 jaar en dubbele studies, werden 1228 unieke relevante studies geïnccludeerd. Van deze 1228 studies werden 988 studies geëxcludeerd op basis van titel en abstract aan de hand van de eerder gedefinieerde inclusie- en exclusiecriteria. Voor 31 van de 989 studies werden geen volledige tekst gevonden. Er bleven 239 studies over waarvoor vervolgens de volledige tekst werd gelezen voor een meer gedetailleerde screening. 113 studies werden geëxcludeerd op basis van de volledige tekst aan de hand van de eerder gedefinieerde inclusie- en exclusiecriteria. Uiteindelijk werden 125 studies geïnccludeerd in onderstaande literatuurstudie.

### 1.2.2 Overzicht van bestaande technologieën of hulpmiddelen

In de onderstaande secties worden de verschillende bestaande (digitale) technologieën opgesomd en toegelicht waarbij ook de effectiviteit van deze hulpmiddelen op de leerprestaties (test scores of examenresultaten) en op het begrip van de anatomie, retentie, interesse, betrokkenheid, motivatie, etc. worden vermeld. De voor- en nadelen van ieder hulpmiddel worden ook samengevat in Tabel 1.

Tabel 1: overzicht van de bestaande (digitale) technologieën in het anatomie onderwijs.

(Digitaal) hulpmiddel	Voordelen	Nadelen
<b>Stereoscopie</b>	<ul style="list-style-type: none"> <li>- Observatie van anatomische structuren in werkelijk volume/diepte</li> <li>- Beter geaccepteerd dan conventionele 2D afbeeldingen</li> <li>- Significante verbetering van leerproces (examenresultaten)</li> <li>- Betere kennisoverdracht</li> <li>- Aangenaam om te gebruiken</li> </ul>	<ul style="list-style-type: none"> <li>- 3D bril vereist</li> <li>- Niet elke studie vermeldt significante verbetering van het leerproces</li> </ul>
<b>Mobiele apps</b>	<ul style="list-style-type: none"> <li>- Gemakkelijk in gebruik</li> <li>- Gebruik op smartphone, tablet of pc</li> <li>- Nuttige aanvulling om complexe structuren te begrijpen en te studeren</li> <li>- Significante verbetering examenresultaten</li> <li>- Vermindering van angstniveau in vergelijking met traditionele lesmethodes</li> </ul>	<ul style="list-style-type: none"> <li>- Effecten op het leerproces, retentie en tijdsefficiënt studeren zijn niet gekend</li> </ul>
<b>3D modellen</b>	<ul style="list-style-type: none"> <li>- Specimens gaan niet kapot</li> <li>- Lagen kunnen gecombineerd of verwijderd worden</li> <li>- Weergave van associatie tussen verschillende structuren</li> <li>- Verbetering in leer- en examenresultaten, anatomische kennis, retentie, zelfsturend leervermogen en motivatie</li> </ul>	<ul style="list-style-type: none"> <li>- Fysiek model zou nog steeds superieur zijn ten opzichte van 3D visualisatie</li> </ul>
<b>3D geprinte modellen</b>	<ul style="list-style-type: none"> <li>- Zeer goede correlatie met de anatomische realiteit</li> <li>- Fysiek vastnemen en bestuderen in groep</li> <li>- Interpretatie van anatomie neemt significant toe</li> <li>- Significante betere test scores</li> <li>- Wordt leuker en effectiever bevonden</li> <li>- Nuttige en effectieve aanvulling in het anatomie onderwijs</li> </ul>	<ul style="list-style-type: none"> <li>- Vergelijking tussen 3D geprinte modellen en dissectie van kadavers met betrekking tot leeruitkomsten is nog niet gemaakt</li> </ul>
<b>Augmented reality</b>	<ul style="list-style-type: none"> <li>- Voorstelling van een anatomisch model in drie dimensies zonder dat de gebruiker het gevoel met zijn omgeving verliest</li> <li>- Implementatie via smartphone app is mogelijk</li> <li>- Thuisgebruik is mogelijk</li> <li>- Samenwerken tussen studenten is mogelijk</li> <li>- Betere examenresultaten of test scores</li> <li>- Toegenomen retentie en hoge betrokkenheid</li> <li>- Beter begrip van anatomische concepten</li> <li>- Toegenomen motivatie om te studeren</li> <li>- Oefenen van praktische en sociale vaardigheden</li> <li>- Moedigt actief leren aan</li> </ul>	<ul style="list-style-type: none"> <li>- Docent kan lesmateriaal niet zelf aanpassen</li> <li>- Verder onderzoek naar leeruitkomsten is nodig, want bestaande studies spreken elkaar tegen</li> <li>- Nog geen adequate manier om lerenden onafhankelijk leren aan te bieden</li> </ul>

<b>Mixed reality</b>	<ul style="list-style-type: none"> <li>- Effectieve lesmethode</li> <li>- Verbetering in feitenkennis en testcores</li> <li>- Grotere motivatie en betrokkenheid</li> <li>- Diepere immersie</li> <li>- Beter ruimtelijk begrip van 3D modellen</li> <li>- Toegenomen concentratie</li> <li>- Mogelijks inkorten van de tijd die nodig is om anatomie te doceren</li> </ul>	<ul style="list-style-type: none"> <li>- Realiteitsbril of HoloLens is vereist</li> <li>- Leidt tot duizeligheid</li> <li>- Wetenschappelijke publicaties spreken elkaar nog tegen met betrekking tot leerprestaties</li> </ul>
<b>Virtual reality</b>	<ul style="list-style-type: none"> <li>- Eenvoudig en intuïtieve interacties</li> <li>- Docenten kunnen hun eigen lesmateriaal ontwerpen</li> <li>- Interactieve en diepgaande leerervaring</li> <li>- Verbetert leerproces van studenten</li> <li>- Verbetert anatomische kennis en associatie tussen structuren</li> <li>- Efficiënt om anatomie te studeren</li> <li>- Grotere motivatie om te studeren</li> </ul>	<ul style="list-style-type: none"> <li>- Kan nadelig zijn voor studenten met een minder goed visueel-ruimtelijk inzicht</li> </ul>
<b>Medische beeldvorming</b>	<ul style="list-style-type: none"> <li>- Studenten maken al eens kennis met ‘moeilijke’ medische beeldvorming</li> <li>- <i>In vivo</i> visualisatie van de anatomie EN pathologische aandoeningen</li> <li>- Betere testcores</li> <li>- Verbetering in het ruimtelijk begrip van de anatomie en het vermogen om structuren te lokaliseren</li> <li>- Verbetert het zelfvertrouwen</li> <li>- Wordt als aangenaam ervaren</li> </ul>	<ul style="list-style-type: none"> <li>- Geïsoleerd gebruik in het anatomie onderwijs draagt weinig kennis bij, wordt best gecombineerd met andere hulpmiddelen</li> </ul>
<b>Digitale hulpmiddelen</b>	<ul style="list-style-type: none"> <li>- Een verscheidenheid aan digitale hulpmiddelen beschikbaar</li> </ul>	<ul style="list-style-type: none"> <li>- Effecten op de leerprestaties (testcores of examenresultaten), en op het begrip van de anatomie, retentie, interesse, betrokkenheid, motivatie, etc. is vaak nog niet grondig onderzocht en verder onderzoek is vereist</li> </ul>
<b>Video</b>	<ul style="list-style-type: none"> <li>- Bieden een realistische visuele ervaring</li> <li>- Betere basiskennis</li> <li>- Betere examenresultaten</li> <li>- Wordt als aangenaam ervaren</li> <li>- Verbetering in het begrip, de retentie en het terug oproepen van kennis</li> </ul>	<ul style="list-style-type: none"> <li>- Stimuleert passief studeren en het afzonderlijk gebruik van anatomie video's verbetert de leerresultaten niet</li> </ul>
<b>Tastbare modellen</b>	<ul style="list-style-type: none"> <li>- Goedkoop</li> <li>- Geen nood aan onderhoud</li> <li>- Zeer toegankelijk</li> <li>- Gemakkelijk in gebruik</li> <li>- Verbetering van lange termijn kennisvergaring</li> <li>- Wordt geapprecieerd als aanvulling op kadavers</li> </ul>	

- Mogelijks betere scores
- Alle studenten, ongeacht hun visueel-ruimtelijke vaardigheden, kunnen even goed de leerstof studeren
- Werken in kleine groep is mogelijk

#### **Virtuele dissectie**

- Kadavers blijven toegankelijk
- Herhaaldelijke dissectie van hetzelfde onderdeel is mogelijk
- Mogelijk om structuren in 'real-life' bestuderen (bv. lucht in longen)
- Een bepaald onderdeel kan geïsoleerd worden en van alle kanten bekeken worden
- Integratie van fysiologische concepten is mogelijk
- Integratie van pathologieën is mogelijk

- Afwezigheid van haptische feedback (tastzin)

#### **Virtuele dissectietafel**

- Lost nadelen van kadaver dissectie op
- Bevordert interactief leren en lesgeven
- Bevordering van probleemgestuurd onderwijs
- Tafel bevat een anatomie atlas en voorbeeldcasussen
- Gebruikers kunnen hun eigen casussen toevoegen aan de tafel
- Realistische weergave van de humane anatomie
- Simulatie van het lichaam kan gecombineerd worden met 3D touch controle waardoor door de gebruiker het lichaam kan roteren en kan inzoomen
- Uitvoering van antropologische of antropometrische analyses is mogelijk
- Analyse van pathologische of radiologische afbeeldingen is mogelijk
- Gebruikers kunnen bloedvaten en zenuwen identificeren
- Geen ethische bezwaren
- Beter aanvaard dan kadaver dissectie in bepaalde culturen
- Veiliger qua besmetting
- Mogelijk om met grote nauwkeurigheid en hoge resolutie structuren te bekijken
- Studenten raken vertrouwd met radiologische beelden
- Zeer interactief en effectief hulpmiddel
- Significant betere testresultaten
- Effectiever gebruik van de tijd van studenten in de dissectiezaal
- Groter zelfvertrouwen
- Betere leerprestaties met betrekking tot begrip en retentie van de anatomische kennis

- Hoge kostprijs
- Virtuele kadavers van kinderen ontbreken
- Afwezigheid van haptische feedback (tastzin)
- Studenten hebben voldoende tijd nodig om visualisaties zelf actief te verkennen
- Werken in kleine groepjes is nodig

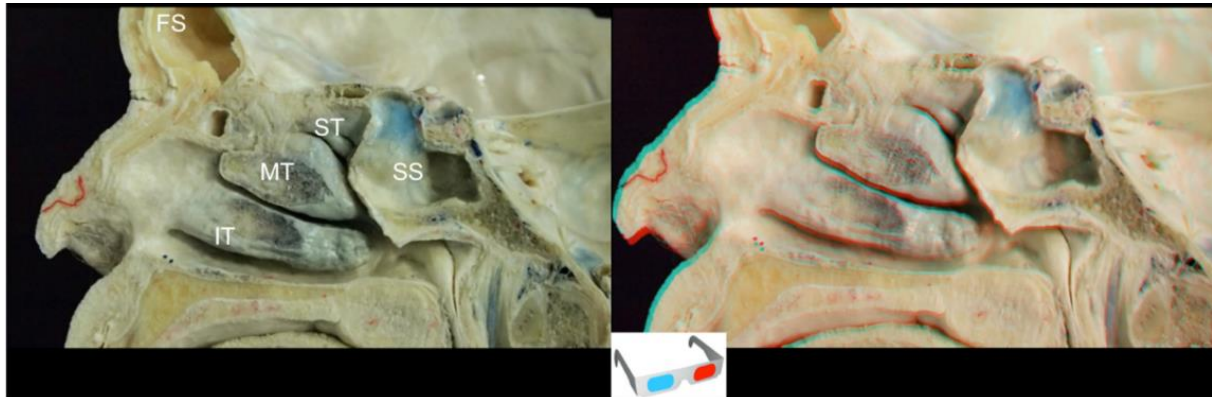
**Kadaver dissectie**

- Blijft de beste manier om kennis te vergaren
- Real-life weergave van de anatomie en de associatie tussen structuren
- Tekort aan beschikbare lichamen
- Beperkte houdbaarheid van kadavers
- Te veel studenten rond een kadaver
- Specimens die kapot gaan
- Niet beschikbaar tijdens een lockdown als gevolg van de COVID-19 pandemie
- Weergave van postmortem anatomie
- Dissectie volgorde ligt al op voorhand vast
- Mogelijks ethische bezwaren



## Stereoscopie

(3D) Stereoscopie is een techniek waarbij een illusie van dieptezicht gecreëerd of versterkt wordt door een paar tweedimensionale afbeeldingen aan te bieden aan de kijker, waarbij met elk oog één licht afwijkende afbeelding wordt bekeken. De twee afbeeldingen waargenomen door beide ogen vormen door fusie samen één stereo afbeelding (Figuur 2).



Figuur 2: links een 2D beeld en rechts een 3D stereoscopisch beeld van de anatomie van de laterale wand van de neusholte. FS: frontal sinus, IT: inferior turbinate, MT: middle turbinate, SS: sphenoid sinus, ST: superior turbinate. Afbeelding overgenomen uit (Abarca-Olivas et al., 2022).

Stereoscopie vereist een 3D bril om de volledige 3D ervaring te verkrijgen (Alhonkoski et al., 2021). Bij monoscopie daarentegen wordt hetzelfde beeld op beide ogen geprojecteerd waardoor er geen dieptezicht mogelijk is en dus ook geen 3D bril vereist is. Stereoscopie kan een nuttige methode zijn in het anatomie onderwijs omdat deze methode gebruikers toelaat om de anatomische structuren in hun werkelijk volume en diepte te observeren op een duidelijke, gemakkelijke en accurate manier (Abarca-Olivas et al., 2022; Patra et al., 2022).

3D stereoscopie heeft het potentieel om de anatomische kennis en examenresultaten, evenals de klinische vaardigheden, van studenten te verbeteren (Patra et al., 2022). De studie van (Abarca-Olivas et al., 2022) toonde aan dat hoorcolleges met 3D stereoscopische afbeeldingen, significant ( $p < 0,001$ ) beter geaccepteerd werden door ondervraagde studenten dan hoorcolleges met conventionele 2D afbeeldingen. (Bernard et al., 2020) onderzochten of een 3D stereoscopische instructievideo het leerproces verbetert ten opzichte van een 2D video, door personen een 3D of 2D video te laten zien en daarna een schriftelijke anatomie test te laten invullen. De gemiddelde scores in de 3D groep waren significant beter met betrekking tot anatomische relaties ( $p = 0,004$ ) en klinische gevolgtrekking/redenering ( $p = 0,023$ ). Bovendien vonden 83% van de studenten het fijn om anatomie te studeren aan de hand van stereoscopische video's en gaven 77% van de studenten aan dat een stereoscopische video een goede 3D visualisatie van de anatomische structuren toelaat. In de studie van (Jacquesson et al., 2020) rapporteerden 98% van de studenten een betere kennisoverdracht bij gebruik van stereoscopie, 92% dacht dat stereoscopie hun resultaten bij toekomstige anatomie examens kan verbeteren en 77% geloofde dat een 3D hoorcollege hen toeliet om betere artsen te worden. Bovendien kreeg het 3D hoorcollege een gemiddelde score van 8,9 op 10 van de studenten terwijl voorgaande klassieke 2D hoorcolleges gemiddeld een 5,9 op 10 kregen. Stereoscopie heeft wel degelijk een belangrijke bijdrage in het verwerven van anatomische kennis in een interactieve 3D omgeving. In de systematische review en meta-analyse van (Bogomolova et al., 2021) werd een significant positief effect waargenomen wanneer interactieve stereoscopische 3D modellen met

interactieve monoscopische 3D modellen (effect size=0,5;  $p<0,001$ ) en met 3D afbeeldingen (effect size=0,45;  $p<0,002$ ) werden vergeleken.

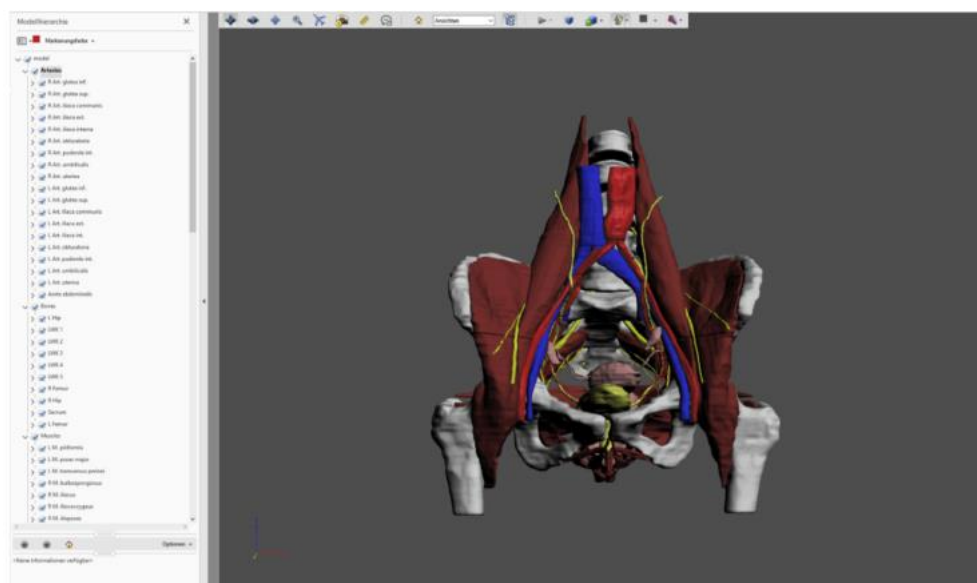
Het voordeel van stereoscopie in het anatomie onderwijs wordt echter ook tegengesproken in de wetenschappelijke literatuur (Katerina Bogomolova et al., 2020; K. Bogomolova et al., 2020). Beide studies rapporteren dat stereoscopie het aanleren van anatomie niet verbeterde ( $p>0,05$ ). Mogelijke verklaringen zijn dat de studenten nog niet bekend waren met dit nieuwe type van 3D visualisatie of dat studenten met minder goed ontwikkelde visuele-spatiale vaardigheden deze interactieve technologie minder effectief gebruikten. Sommige studenten hadden bijvoorbeeld moeilijkheden met het roteren van de digitale 3D anatomische structuur naar een specifiek punt. Verder onderzoek is nodig naar het effectief inzetten van deze nieuwe technologie in het anatomie onderwijs.

### 3D visualisatie

3D visualisatie zet in op de concrete visualisatie van de anatomie. Een 2D afbeelding is een plat object terwijl een 3D afbeelding een dieptezicht creëert waarbij onze hersenen worden uitgedaagd om te begrijpen wat er wordt waargenomen door de ogen (Alhonkoski et al., 2021). Naast stereoscopie kan 3D visualisatie van de anatomie ook nog op andere manieren bereikt worden zoals met 1) 3D software of 2) een 3D geprint model of 3) mobiele applicaties. Een aantal reviews vermelden dat 3D technologie inderdaad positieve effecten had op de leeruitkomsten, de perceptie en op de motivatie van studenten (Alhonkoski et al., 2021; Preim & Saalfeld, 2018).

#### 1) 3D software

Driedimensionale visualisatie omvat de ontwikkeling van software programma's die anatomische modellen bevatten. De voordelen van virtuele anatomie zijn: 1) dat de specimens niet kapot gaan zoals dat wel gebeurt bij kadavers, 2) dat in een 3D structuur lagen kunnen gecombineerd of verwijderd worden en 3) dat de associatie tussen de verschillende anatomische structuren kan worden weergegeven (Zhang et al., 2019). De studies van (Asensio Romero et al., 2018) en (Singer et al., 2021) beschreven de 3D visualisatie van een vrouwelijk bekken waarbij de gebruiker de verschillende onderdelen van het vrouwelijk bekken kan observeren met behulp van een intuïtieve grafische interface (Figuur 3).




Figuur 3: voorbeeld van een 3D visualisatie met behulp van software. Afbeelding overgenomen van (Singer et al., 2021).

Het gebruik van de 3D software leidde tot betere leer- en examenresultaten binnen het anatomie onderwijs (Mitrousias et al., 2018; Sun et al., 2022; H. L. Wang et al., 2020), een betere anatomische kennis, een betere retentie van de anatomische kennis op korte en lange termijn (Sotgiu et al., 2020) en tot een toegenomen zelfsturend leervermogen en leergedrag ( $p < 0,05$ ) (Yuan et al., 2021). In het algemeen waren studenten enthousiast en gemotiveerd om digitale 3D toepassingen te gebruiken (Tiznado-Matzner et al., 2020; Triepels et al., 2020). Volgens de review van (Triepels et al., 2020), zou 3D visualisatie zelfs effectiever zijn om anatomische kennis op te doen dan de traditionele methodes zoals een anatomische atlas of kadavers. (Vaduva et al., 2022) spraken deze bevinding echter tegen aangezien studenten slechtere scores vertoonden wanneer ze 3D modellen hadden gebruikt voor de studie van anatomie in vergelijking met wanneer ze de anatomie hadden gestudeerd aan de hand van kadavers. (Wainman et al., 2018) concludeerden dat een fysiek model nog steeds superieur is ten opzichte van 3D visualisatie op een computer.

Een kadaver kan ook laag per laag gedissecteerd worden waarbij elke laag stap voor stap wordt gescand. Vervolgens worden de 3D data geëxtraheerd op basis van een 2D foto om dan met behulp van specifieke software omgezet te worden in realistische 3D modellen die geraadpleegd kunnen worden op een website. De gebruiker kan op die manier op het model inzoomen en het model laten roteren waardoor het leerproces vergemakkelijkt wordt (Spiriev et al., 2022).

## 2) 3D geprinte modellen

Digitale anatomische modellen kunnen ook geprint worden in diverse materialen zoals nylon, polyvinyl alcohol, polylactide, hout, metaal of koolstofvezel met behulp van een 3D printer. 3D geprinte modellen (Figuur 4) hebben een zeer goede correlatie met de anatomische realiteit en zouden zeker deel mogen uitmaken van het anatomie onderwijs, mede omdat studenten de modellen fysiek kunnen vastnemen en bestuderen samen met medestudenten (Patra et al., 2022).



*Figuur 4: 3D geprint model om de anatomische accuraatheid van de 3D om de vorm, grootte en spatiale positie van het hart aan te tonen.*

*Afbeelding overgenomen van (Ben Awadh et al., 2022).*

Studenten die 3D geprinte modellen en 3D afbeeldingen gebruikten voor de visualisatie van relevante thoracale structuren, gaven achteraf aan dat hun prestaties met betrekking tot interpretatie van de anatomie significant toenamen ( $p < 0,001$ ) in vergelijking met crossectionele (2D) anatomie (Ben Awadh et al., 2022). Bovendien waren de testcores van studenten die anatomie aanleren met behulp van 3D geprinte modellen vaak hoger dan traditionele methodes zoals een tekst, atlas of 2D afbeeldingen en vonden studenten het leuker en effectiever om anatomie aan te leren met 3D geprinte modellen (Iwanaga et al., 2021). De vergelijking tussen 3D geprinte modellen en dissectie van kadavers met betrekking tot leeruitkomsten is tot op heden echter nog niet gemaakt (Iwanaga et al., 2021; Patra et

al., 2022). Ondanks dat dissectie en prosectie van kadavers nog steeds wordt gezien als de gouden standaard (Iwanaga et al., 2021), lijken 3D (geprinte) modellen toch een nuttige en effectieve aanvulling in het anatomie onderwijs te zijn, mede omdat ze een verbeterde en een realistische perceptie toelaten van de gereconstrueerde inhoud en ondersteunen cognitieve visualisatie (Ben Awadh et al., 2022). Daarnaast laten 3D (geprinte) modellen ook visualisatie van pathologieën toe, zo wordt 3D scanning en het reconstrueren van modellen steeds vaker gebruikt in forensisch onderzoek (Prajapati et al., 2016).

### 3) Mobiele applicaties

Anatomie kan gestudeerd worden aan de hand van mobiele apps die een 3D lichaam bevatten. Vandaag zijn er een aantal, al dan niet betalende, populaire apps beschikbaar, zoals biodigital Human, Human Anatomy Atlas, Anatomy 3D atlas, Teach me Anatomy, UpToDate of Medscape, die wereldwijd door medische studenten gebruikt worden om hun educatieve ervaringen te verbeteren (Singh et al., 2021). Over het algemeen vonden studenten het gebruik van een (3D) anatomie app een nuttige aanvulling om complexe anatomische structuren te begrijpen (Martín G. Rosario, 2021) en te studeren (Martín G. Rosario, 2021). Bovendien behaalden de studenten die een app gebruikten tijdens hun studie, een hoger percentage op hun examens in vergelijking met studenten die de app niet gebruikten (Martín G. Rosario, 2021) of in vergelijking met studenten die een anatomische atlas ( $p < 0,001$ ) (Zilverschoon et al., 2022) of model gebruikten voor hun studie ( $p < 0,01$ ) (Ceri, 2021). Naast de verbetering van het leerproces, leidden mobiele applicaties ook tot verlaagde angstniveaus bij studenten in vergelijking met traditionele lesmethodes (Bolatlí & Kizil, 2022). Het gebruik van een 3D anatomie app was effectiever tijdens de zelfstudie voor een test dan het gebruik van een traditionele anatomische atlas, zowel voor junior als voor gevorderde (bio)medische studenten ( $p < 0,001$ ) (Zilverschoon et al., 2022). Verder onderzoek is nodig om erachter te komen of een app ook leidt tot een beter leerproces, betere retentie en/of tot tijdsefficiënt studeren.

### *Interactieve (immersion) toepassingen*

Anatomie onderwijs kan daarbij ook aangeleerd worden met behulp van interactieve toepassingen zoals augmented reality (AR), virtual reality (VR) en mixed reality (MR). Bij AR wordt de realiteit van een live beeld aangevuld met elementen door een computer, terwijl bij VR de wereld volledig virtueel is en de gebruikers worden aangestuurd door een computersysteem of software (Iwanaga et al., 2021)). VR vereist dan ook een headset terwijl AR al toegankelijk is via een smartphone. MR is een mix van zowel de fysieke als digitale wereld waarbij de grens tussen de fysieke en de virtuele wereld vervaagt. Digitale objecten worden in de omgeving geprojecteerd en deze objecten zijn in real time interactief met de bestaande omgeving maar ook met elkaar (Patra et al., 2022).

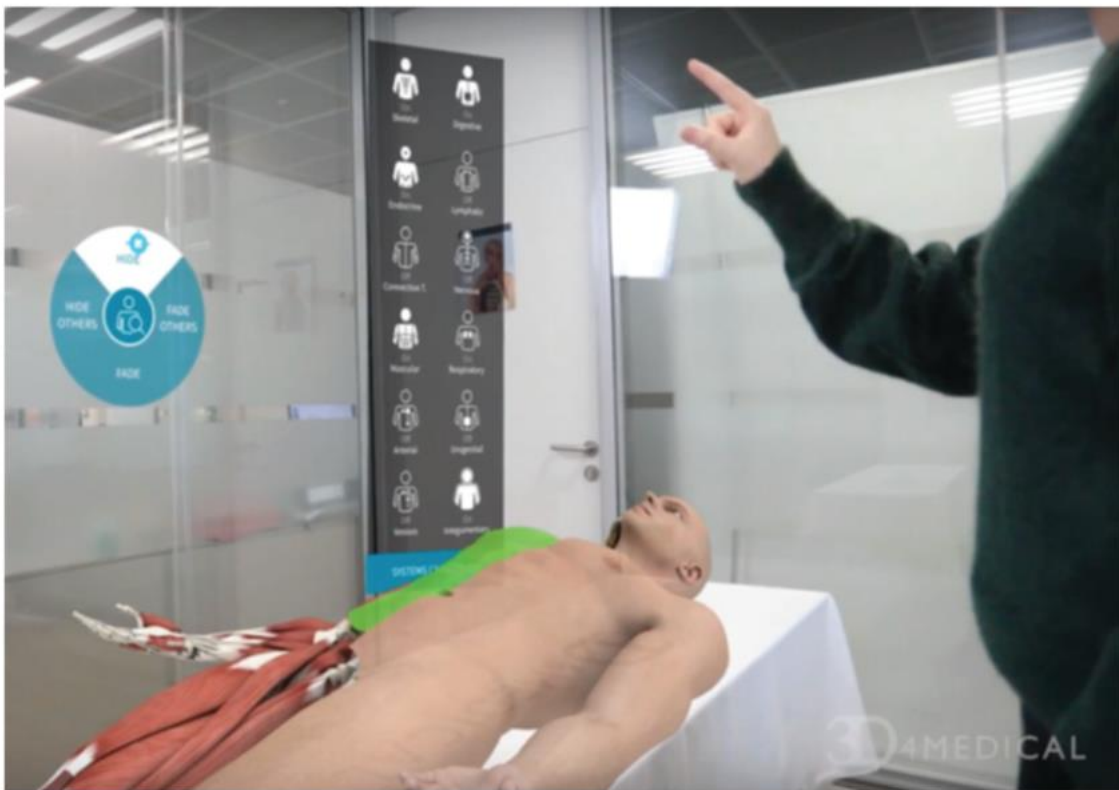AR, MR en VR leiden tot nieuwe lesmethodes in het anatomie onderwijs omdat ze een “immersive experience” mogelijk maken waardoor het onderwijzen en leren van complexe medische inhoud bevordert wordt. Studenten hadden bij AR, MR en VR de mogelijkheid om in interactie te gaan met het leermateriaal en met hun medestudenten (Cakmak et al., 2020). Daarnaast lieten AR, MR en VR studenten toe om hun kennis en vaardigheden te oefenen in een veilige omgeving (Gasteiger et al., 2022).

Studenten ervaren AR, MR en VR als opvallend, motiverend en boeiend (Barteit et al., 2021). Bovendien werden deze toepassingen als effectief bevonden aangezien studenten hogere testcores behaalden in vergelijking met traditionele lesmethodes (Barteit et al., 2021; Preim & Saalfeld, 2018; Taylor et al., 2022). Een mogelijke verklaring voor de grote effectiviteit van AR en VR was de optie om onmiddellijk

feedback tijdens het leerproces te krijgen en de mogelijkheid om de leerstof herhaald in te oefenen (Taylor et al., 2022). Anderzijds lokten deze interactieve toepassingen een perceptie van realisme uit (Gasteiger et al., 2022). Bijkomend lieten AR, MR en VR studenten toe om abstracte anatomie te visualiseren en te conceptualiseren om op die manier hun kennis en vaardigheden te verbeteren (Cakmak et al., 2020; Gasteiger et al., 2022). (Wainman et al., 2020) rapporteerden echter dat VR en MR nog steeds inferieur zijn aan fysieke modellen en dat ware stereopsis, de component van dieptewaarneming die wordt verkregen door middel van binoculair zicht, van cruciaal belang is om anatomie te leren.

#### Augmented reality

AR wordt beschreven als een interactieve virtuele laag die is toegevoegd aan de realiteit (Figuur 5) (Dhar et al., 2021). Het meest opvallende kenmerk van AR is dat het anatomische model in drie dimensies kan voorgesteld worden zonder dat de gebruiker het gevoel met zijn omgeving verliest. AR kan bijvoorbeeld geïmplementeerd worden via een smartphone app waarbij de camera de afbeeldingen uit medische handboeken scant en de afbeelding in 3D voorstelt. Een belangrijk nadeel van AR is dat docenten het lesmateriaal vaak zelf niet kunnen aanpassen aan specifieke leerdoelen of aan de noden van specifieke studenten (Dreimane & Daniela, 2021).



*Figuur 5: met behulp van de HoloHuman AR app kan een virtueel kadaver weergegeven worden op een echte onderzoekstafel. De gebruiker kan interageren met het model dankzij het gebruik van een headset. Organen of structuren kunnen individueel of in combinatie onderzocht worden met behulp van AR. Afbeelding overgenomen van (Dhar et al., 2021).*

(Abu Bakar et al., 2021) beschreven de ontwikkeling van een GAAR (Gross Anatomy Augmented Reality) app waarbij AR gecombineerd werd met een 3D model in een mobiele app. De gebruiker kon het 3D model in 360° bekijken. Omdat het een smartphone app is, kon de gebruiker de app ook van thuis uit gebruiken. Ondertussen bestaan er ook al diverse andere AR toepassingen die samenwerking tussen




studenten mogelijk maakt waardoor studenten op een interactieve manier anatomie kunnen leren (Bork et al., 2021).

AR kan ook gebruikt worden om de aandacht van studenten te trekken en hun interesse aan te wakkeren. Studenten zijn hierdoor in de mogelijkheid om actief deel te nemen aan hun leerproces (Dreimane & Daniela, 2021). Studies tonen aan dat AR inderdaad leidde tot betere examenresultaten of testcores dan traditionele lesmethodes (Iwanaga et al., 2021; Nuanmeesri et al., 2019; Weeks et al., 2021). (Hensen et al., 2021) toonden echter aan dat studenten die met doorsneden werkten, significant betere testcores vertoonden dan studenten die met AR werkten ( $p=0,035$ ). Aangezien voornoemde studies elkaar tegenspreken, is verder onderzoek naar het effect van AR op leeruitkomsten echter nodig. Toch wordt er verondersteld dat AR een nuttige aanvulling kan zijn in het bestaande anatomie onderwijs, vooral bij het bestuderen van driedimensionale relaties tussen anatomische structuren. Wetenschappelijke literatuur toont aan dat het gebruik van AR in anatomie onderwijs ook leidde tot verbeteringen in het leerproces, met daarbij een toegenomen retentie en een hoge betrokkenheid ( $p<0,001$ ), tot een beter begrip van anatomische concepten en tot een hogere motivatie om te leren en studeren (Barmaki et al., 2019; Bolek et al., 2022; Boomgaard et al., 2022; Cabero-Almenara & Roig-Vila, 2019; Cercenelli et al., 2022; Gonzalez et al., 2020; Guerrero et al., 2018). Studenten konden hun praktische en sociale vaardigheden beter inoefenen dankzij AR (Dhar et al., 2021). Volgens (Parsons & MacCallum, 2021) zou AR zelfs effectiever zijn om de ontwikkeling van vaardigheden te ondersteunen dan om het verwerven van kennis te ondersteunen. AR werd tenslotte gewaardeerd door studenten in anatomie onderwijs omwille van de visuele verbetering die AR applicaties bereiken in vergelijking met een traditioneel handboek en omwille van het feit dat AR even effectief is voor het leerproces als een handboek (Mendez-Lopez et al., 2022). AR applicaties hebben een rol in het toekomstig anatomie onderwijs, aangezien AR een groot potentieel heeft om de interesse en motivatie van studenten aan te wakkeren. AR moedigt het actief leren aan. De huidige AR applicaties voorzien echter nog geen adequate manier om lerenden onafhankelijk leren aan te bieden. Er is dus nood aan nieuwe AR applicaties die het principe van constructivisme ondersteunen (Dreimane & Daniela, 2021).

#### Mixed reality

MR leunt dicht bij AR en VR. In de praktijk worden deze termen vaak overlappend gebruikt. Bij MR wordt een realiteitsbril of HoloLens gebruikt waardoor virtuele objecten in de werkelijke omgeving worden toegevoegd (Figuur 6) (Gnanasegaram et al., 2020; Robinson et al., 2020; Ruthberg et al., 2020; C. Wang et al., 2020). Het gebruik van MR met een HoloLens is een effectieve lesmethode volgens het onderzoek van (Gnanasegaram et al., 2020).



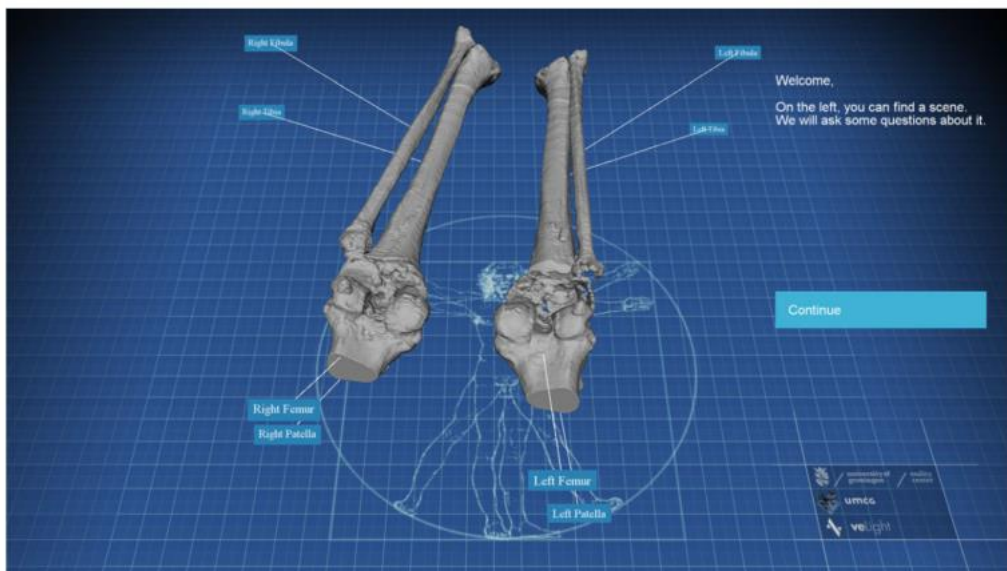
Figuur 6: studenten die MR met een realiteitsbril gebruiken om anatomie aan te leren.

Afbeelding overgenomen van (Ruthberg et al., 2020).

MR droeg net zoals AR bij tot een verbetering in feitenkennis en test scores in het anatomie onderwijs (Robinson et al., 2020; Stretton et al., 2018; C. Wang et al., 2020). Studenten gaven ook duidelijk de voorkeur aan het gebruik van MR in vergelijking met 3D afbeeldingen of handboeken. Over het algemeen rapporteerden studenten die MR gebruikten een grotere motivatie en betrokkenheid, meer plezier, een diepere immersie, een beter ruimtelijk begrip van 3D modellen en een toegenomen concentratie (Birt et al., 2019; Birt et al., 2018; Gnanasegaram et al., 2020; Robinson et al., 2020; C. Wang et al., 2020). (Ruthberg et al., 2020) vonden daarentegen geen significant verschil tussen de examenresultaten van studenten die MR gebruikt hadden en studenten die anatomie leerden aan de hand van kadavers, terwijl de tijd die nodig was om het vak af te ronden significant korter was bij studenten in de MR groep. MR kan dus de tijd die nodig is om anatomie te doceren inkorten zonder dat dit ten koste gaat van een afgenomen begrip van de anatomie bij studenten. (Stojanovska et al., 2020) rapporteerden eveneens dat examenresultaten niet significant verschillen tussen studenten die MR met een HoloLens gebruikten en studenten die de anatomie studeerden aan de hand van kadavers. (Moro, Phelps, et al., 2021) vonden geen verschil in test scores tussen HoloLens gebruikers en studenten die een mobiele AR app op een tablet gebruikten om anatomie te studeren. Er werd wel een significante toename van duizeligheid gemeld bij de HoloLens gebruikers.

#### Virtual reality

(L. Y. Yu et al., 2022) vermelden de ontwikkeling van VeLight, een systeem waarbij studenten anatomie leren op basis van CT datasets door het gebruik van een 3D VR display. VeLight biedt eenvoudige en intuïtieve interacties aan en laat docenten toe om hun eigen lesmateriaal en cursussen te ontwerpen. Bijkomend biedt het systeem een interactieve en diepgaande leerervaring en verbetert het systeem het leerproces van studenten (Figuur 7) (L. Y. Yu et al., 2022).



Figuur 7: schermafbeelding van het VeLight systeem.

Gebruikers kunnen het model van diverse kanten en van verschillende afstanden bekijken door deze te roteren. Afbeelding overgenomen van (L. Y. Yu et al., 2022).

Bij VR kan de gebruiker interageren met de virtuele omgeving (Iwanaga et al., 2021). (Zhao et al., 2021) rapporteerden in een meta-analyse een statistisch significant toegenomen slagingspercentage bij

studenten die VR gebruikten ten opzichte van studenten die anatomie op de traditionele methode leerden (OR=1,84, 95% CI: 1,32-5,58). Studenten gaven hierbij aan dat VR hun anatomische kennis verbeterde dankzij de onmiddellijke feedback en het 3D landschap. (Zhao et al., 2020) vermelden in hun meta-analyse dat VR de test scores van studenten matig verbeterden (standardized mean difference=0,53, 95% CI: 0,09-0,97,  $p<0,05$ ). (Kurul et al., 2020) vermelden significant hogere post-test scores bij gebruik van VR ( $p<0,01$ ). De systematische review en meta-analyse van (Moro, Birt, et al., 2021), waarin de impact van VR en MR op kennisvergaring werd onderzocht, sprak de voornoemde bevinding echter tegen. Studenten vonden VR interessant, ervaarden een immersive experience en gaven aan dat VR efficiënt was om anatomie te leren (Zinchenko et al., 2020)). Daarnaast leidde het gebruik van VR tot een verbeterde kennis met betrekking tot anatomie en de associatie tussen structuren, dit zowel op korte als op lange termijn. Verder leidde VR ook tot een betere leerervaring en een beter begrip (Alfalah et al., 2019; Alharbi et al., 2020; Birbara et al., 2020; Copson et al., 2021; Imai et al., 2022). Studenten hadden ook een grotere motivatie om te studeren dankzij VR (van Deursen et al., 2021). VR kan echter nadelig zijn voor studenten met een minder goed visueel-ruimtelijk inzicht, aangezien studenten met een goed visueel-ruimtelijk inzicht significant betere resultaten op hun anatomie test ( $p=0,001$ ) vertoonden volgens (Wainman et al., 2021). VR verbetert het leerproces en is effectiever dan de traditionele lesmethodes en zou daarom als alternatief of als aanvulling gebruikt kunnen worden in het huidige anatomie onderwijs (Kolla et al., 2020; Kurul et al., 2020).

#### *Medische beeldvorming*

Het gebruik van kadaver-specifiek postmortem radiografie in het anatomie onderwijs werd voor het eerst toegepast in de jaren 80 van de vorige eeuw. Post-mortem computed tomography (PMCT), magnetic resonance imaging (MRI) en echografie worden al intensief gebruikt in het anatomie onderwijs voor een beter begrip van diverse klinische aandoeningen (Mavrych, 2016; Patra et al., 2022; Romero et al., 2018). De review van (Zargarani et al., 2020) vermeldde dat medische beeldvorming een nuttige aanvulling kan zijn in het anatomie onderwijs omdat de studenten op deze manier al eens kennismaken met medische beeldvorming, aangezien beeldvorming vaak als moeilijk in gebruik wordt ervaren. Bovendien voorziet medische beeldvorming *in vivo* visualisatie van de anatomie en pathologische aandoeningen (Alsharif et al., 2020).

In de studie van (Paech et al., 2018) werden geneeskundestudenten in een interventiegroep vergeleken met studenten in een controlegroep. De studenten in de interventiegroep kregen les aan de hand van zowel contrast-enhanced (CE) kadaver-specifieke PMCT-scans als non-enhanced (NE) kadaver-specifieke PMCT-scans terwijl de studenten in de controlegroep enkel beschikten over de NE-kadaver-specifieke PMCT-scans. Achteraf bleek dat de interventiegroep significant hogere test scores had dan de controlegroep ( $p<0,01$ ) en de contrast-enhanced PMCT-scans werden geapprecieerd door de studenten. Deze studie toonde aan dat de incorporatie van contrast-enhanced kadaver-specifieke PMCT-scans in het anatomie onderwijs zeker mogelijk is en dat deze technologie de leerprestaties van studenten significant verbeterde (Paech et al., 2018).

Daarnaast kan point of care ultrasound (POCUS) ook ingezet worden in het anatomie onderwijs als leermethode. Zo beschreef (Boulger et al., 2021) een gestructureerd, zelfstandig en hands-on curriculumontwerp, waarbij de studenten anatomie leren met behulp van echografie, dat geïmplementeerd kan worden in het bestaande anatomie onderwijs. (Alexander et al., 2021) rapporteerden dat het gebruik van POCUS leidde tot een significante verbetering in het ruimtelijk begrip van de anatomie en het vermogen om structuren te lokaliseren. Zelfs na een twee uur durende



sessie echografie waren studenten overtuigd van het nut van echografie en gaven ze aan dat deze techniek zou moeten worden geïmplementeerd in het anatomie onderwijs (Bullen et al., 2020). Steeds meer bewijs toont aan dat de incorporatie van echografie in het curriculum de vaardigheden en het zelfvertrouwen van medische studenten verbetert (Oteri et al., 2020). Bovendien vonden studenten het gebruik van echografie in het onderwijs aangenaam (Bell et al., 2019).

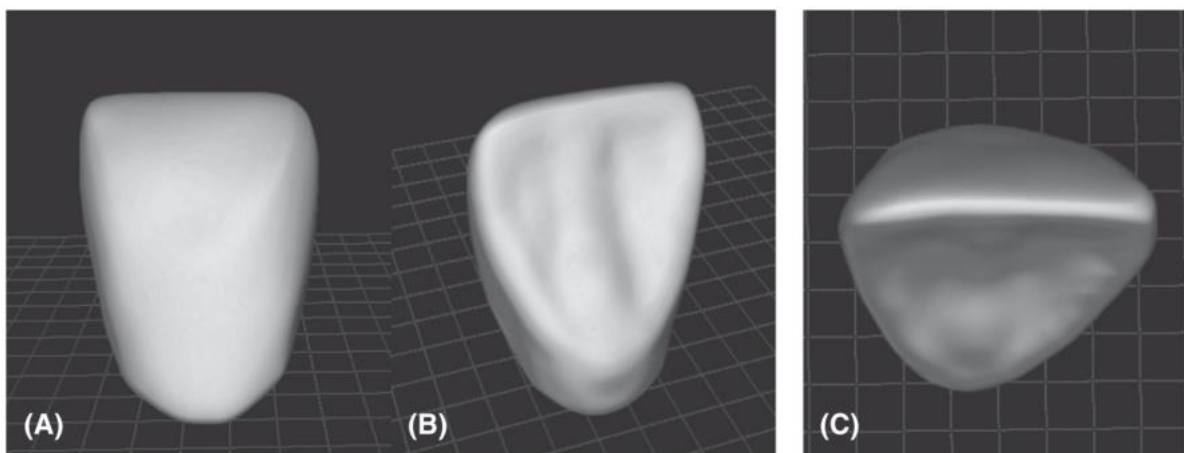
Wanneer medische beeldvorming geïsoleerd ingezet wordt in het anatomie onderwijs, zal het weinig kennis bijbrengen aan de studenten. In combinatie met het bestaand curriculum als een soort hybride vorm, zullen dergelijke hulpmiddelen echter de interesse van de studenten wekken en op die manier bijdragen tot een beter begrip en retentie van de anatomische kennis (Alsharif et al., 2020; Zargaran et al., 2020).

#### *Diverse digitale hulpmiddelen*

Hieronder worden diverse digitale hulpmiddelen opgesomd die niet in de reeds besproken hulpmiddelen ondergebracht kunnen worden. De effectiviteit van deze digitale hulpmiddelen op de leerprestaties (test scores of examenresultaten), en op het begrip van de anatomie, retentie, interesse, betrokkenheid, motivatie, etc. was vaak nog niet grondig onderzocht en verder onderzoek is vereist. Deze diverse digitale hulpmiddelen zijn wel een nuttige aanvulling voor het bestaande anatomie onderwijs en de duale inzet van deze hulpmiddelen met de traditionele dissectie komt de studenten waarschijnlijk alleen maar ten goede.

#### *Digital sculpting*

Binnen de opleiding tandheelkunde worden 3D of digitale sculpting (DS) programma's meer en meer gebruikt om de anatomie van de tand aan te leren. (Figuur 8). Met deze programma's kunnen gebruikers rondingen, oppervlakten en vaste lichamen creëren in een driedimensionale ruimte. In de studie van (Bilir & Ayguzen, 2022) werd de traditionele methode, zijnde soap carving (SC), vergeleken met de DS methode. De auteurs rapporteerden echter dat het ontwikkelen van de tanden met behulp van de DS-methode significant langer duurde dan in vergelijking met de SC-methode (90 minuten vs. 74 minuten,  $p=0,041$ ) (Bilir & Ayguzen, 2022).

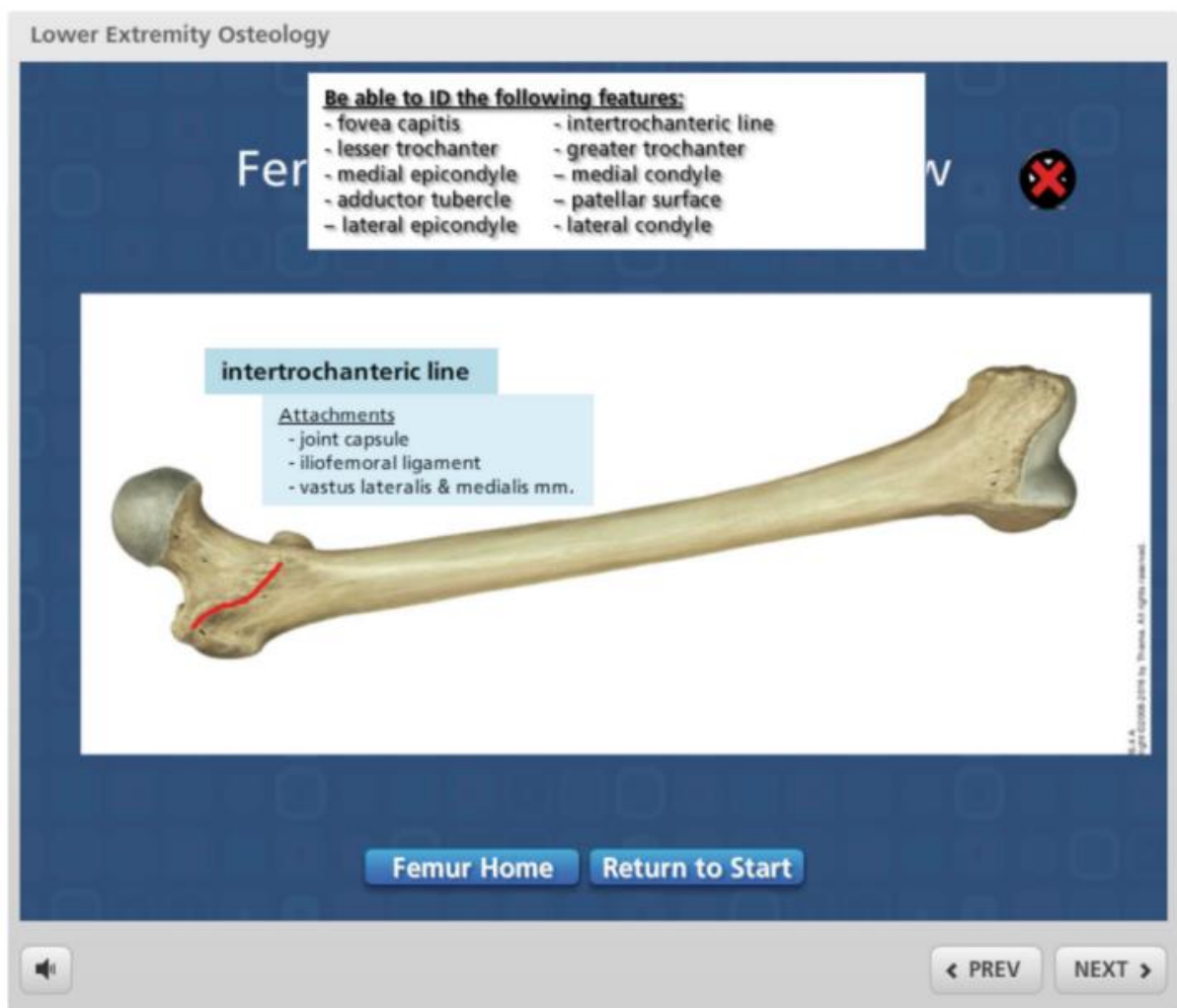

*Figuur 8: (A) vooraanzicht van de centrale bovenste snijtand gemaakt met behulp van de DS-methode. (B) achteraanzicht van de centrale bovenste snijtand gemaakt met behulp van DS-methode. (C) bovenaanzicht van de centrale bovenste snijtand gemaakt met behulp van de DS-methode.*

*Afbeelding overgenomen van (Bilir & Ayguzen, 2022).*

### Elektronische boeken of E-books

(Pascoe & Betts, 2020) ontwikkelden een specifieke digitale gids voor kadaver dissectie (Figuur 9), met behulp van de zogenaamde iBooks Author, een interactief digitaal platform met verschillende nuttige functies voor het creëren van educatieve boeken. Deze digitale gids bevat naast diverse afbeeldingen ook video's, summatieve quizen en verschillende multimedia aspecten om de studenten voor te bereiden op en te ondersteunen tijdens de traditionele kadaver dissectie. (Pascoe & Betts, 2020) vermeldden dat de leerprestaties van studenten significant verbeterden ( $p < 0,0001$ ) wanneer studenten deze digitale gids gebruikten tijdens hun studie. Bovendien gaven de studenten aan dat de digitale gids zeer goed georganiseerd en visueel aantrekkelijk is dankzij de duidelijke illustraties en de toevoeging van een zelfstudie met bijbehorende video's.



Figuur 9: een voorbeeld van de onderste lidmaat osteologie module ingebed in de digitale dissectie gids. Afbeelding overgenomen van (Pascoe & Betts, 2020).

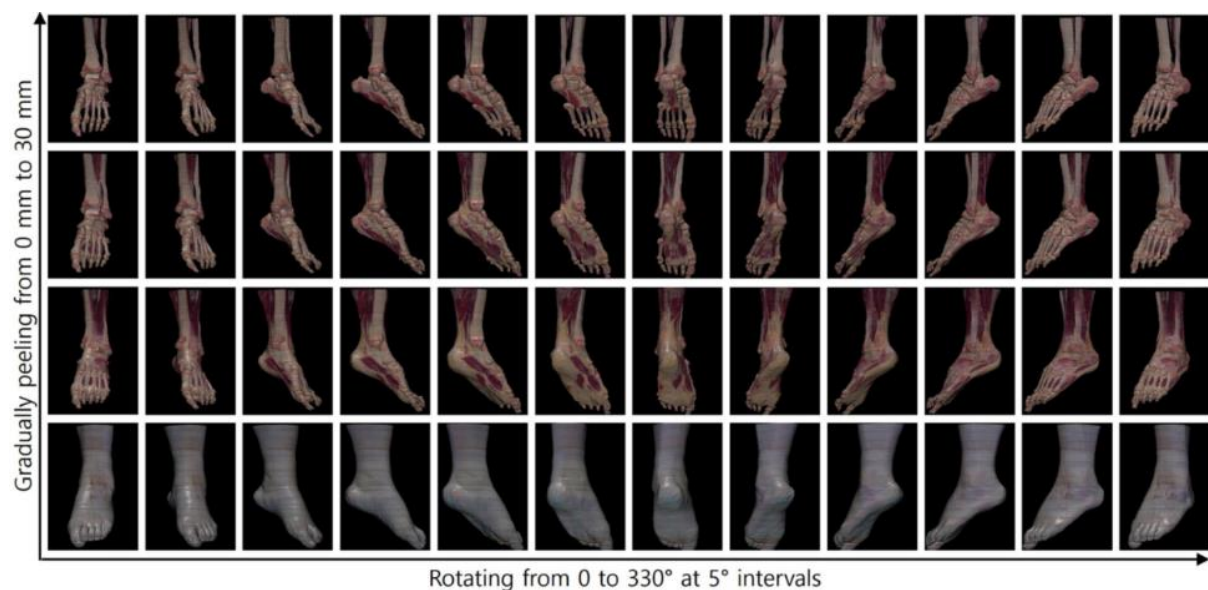
(Koop et al., 2021) ontwikkelden in samenwerking met de Universiteit van Hannover een interactieve web-gebaseerde audiovisuele dissectie gids om de anatomie van de posterieure en anterieure regio van de nek aan te leren als voorbereiding op de kadaver dissectie. De auteurs rapporteerden een positieve trend, hoewel niet significant, in het voordeel van de dissectie gids met betrekking tot vaardigheden tijdens de traditionele dissectie sessies, verworven kennis, motivatie en leergedrag. Uiteindelijk werd zelfs terug gegrepen naar de traditionele 2D-anatomie atlas omdat het onderhoud van de audiovisuele dissectie gids te veel tijd in beslag nam (Koop et al., 2021).

### Chatbot

AI-gestuurde chatbots maken interactief dialoog gestuurd onderwijs mogelijk. Google ontwikkelde de “Bidirectional Encoder Representations from Transformers”, beter bekend als BERT, dat vooral gebruikt wordt voor natuurlijke taalverwerking. In de oorspronkelijke versie kan BERT echter nog geen anatomie onderwijzen omdat het systeem nog geen anatomie kent en er dus ook niet over kan praten. Li et al. 2021 paste BERT echter aan door het toevoegen van een anatomische database zodat de chatbot zinvolle en educatieve gesprekken met studenten kon voeren en de studenten kon helpen bij het leren van anatomie (Li et al., 2021). Daarbij was een tweerichtingsgesprek mogelijk waarbij de chatbot zowel vragen kon beantwoorden als vragen kon stellen. Op die manier kregen de studenten onmiddellijk feedback waardoor hun leerprestaties waarschijnlijk konden verbeteren en het zelfvertrouwen met betrekking tot de anatomische kennis toenam. De studenten gaven ook aan dat het aangenaam was om met de chatbot aan de slag te gaan omdat deze chatbot hun meer ruimte liet om fouten te maken (Li et al., 2021).

### Peeled images

Bestaande materialen, zoals een boek en 3D-software, tonen alleen een gefragmenteerde weergave of niet-gedetailleerde 3D-modellen met een kunstmatige kleur, waardoor het voor studenten vaak niet gemakkelijk is om de anatomie van een bepaald lichaamsdeel te begrijpen en te studeren. Daarom ontwikkelde (Park & Jung, 2021) een techniek waarbij anatomische structuren, zoals de voet, digitaal van huid- tot botniveau gedissecteerd kunnen worden (Figuur 10). Deze digitale dissectie methode is erg vergelijkbaar met de traditionele kadaver dissectie en met behulp van deze nieuwe methode kon de anatomie correct en efficiënt aangeleerd worden aan studenten (Park & Jung, 2021).

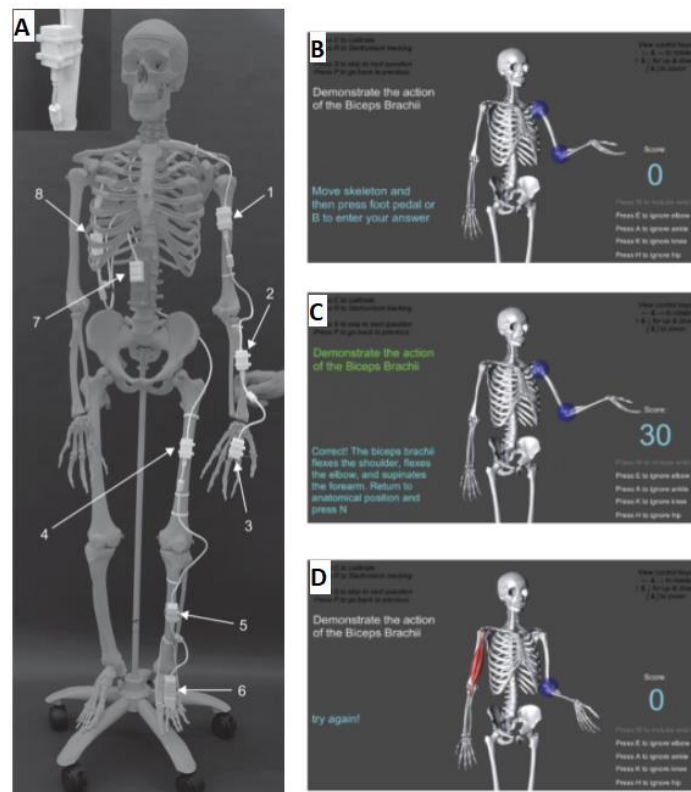


Figuur 10: voorbeeld van gedissecteerde afbeeldingen van huid tot bot (rijen) en van 0° tot 330° (kolommen). Afbeelding overgenomen van (Park & Jung, 2021).

### Smart skeleton

The Smart Skeleton is een open-source en interactieve digitale tool voor het aanleren van spier- en gewrichtsbewegingen. Hierbij worden “oriëntatiesensoren” aan een bestaand skelet bevestigd om van dit skelet een interactief model te maken, zodat bewegingen van ledematen bestudeerd kunnen worden (Figuur 11). Deze “oriëntatiesensoren” zijn verbonden met een begeleidende computertoepassing die oriëntaties en bewegingen van het skelet meet en driedimensionaal weergeeft

op een computerscherm. Het Smart Skeleton beperkt zich momenteel echter nog maar tot de angulaire bewegingen van de grotere gewrichten nl. de heup, knie, enkel, schouder, elleboog en pols (Pattillo, 2021).

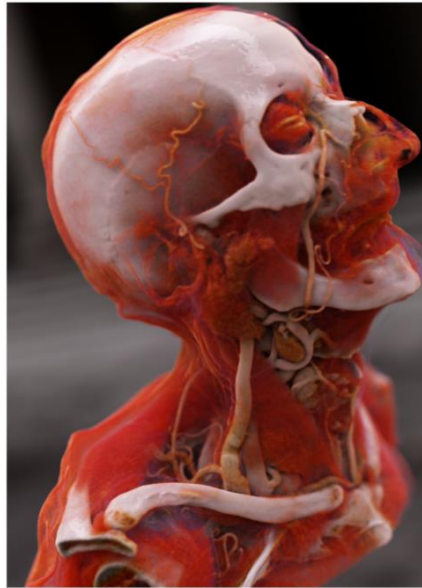


*Figuur 11: (A) een model skelet met oriëntatie sensoren bevestigd aan de voorkant van de humerus, radius, hand, femur en tibia (nummers 1-8).*

*(B) de software vraagt de gebruiker om een specifieke spieractie te demonstreren. (C) de gebruiker reageert door het skelet te bewegen om de gevraagde spieractie na te bootsen. (D) de gebruiker krijgt feedback van de software of de uitgevoerde beweging correct is. Afbeeldingen overgenomen van (Pattillo, 2021).*

### Cinematic rendering

Cinematic Rendering (CR) is een nieuwe visualisatietechniek die realistische en levensechte illustraties ontwikkeld op basis van medische beeldvorming, die zelfs in realtime gewijzigd en verbeterd kunnen worden door het aanpassen van bepaalde instellingen (Figuur 12). Het merendeel van de ondervraagde studenten in de studie van (Binder et al., 2019) gaven aan dat CR als aangenaam werd bevonden en dat het gebruik van CR het anatomie onderwijs verbeterde. De auteurs concludeerden hieruit dat CR een nuttige aanvulling zou zijn voor het anatomie onderwijs (Binder et al., 2019).



*Figuur 12: een voorbeeld van Cinematic Rendering op basis van een CT-scan van het bovenlichaam. Afbeelding overgenomen van (Binder et al., 2019).*

### Gamification

Gamification wordt gedefinieerd als het gebruik van gaming elementen in het onderwijs zoals het gebruik van een quiz of tablet met apps tijdens de les. Eén specifiek gamification-software die tijdens de COVID-19 pandemie exponentieel groeide was Kahoot, mede dankzij het feit dat Kahoot een actieve werkvorm is en die op afstand kon gebruikt worden en omdat de games in Kahoot kunnen worden aangepast naar de cursusinhoud. (Donkin & Rasmussen, 2021) toonden aan dat het gebruik van Kahoot leidde tot een toegenomen motivatie, leerplezier en tot een positief competitief gedrag bij studenten. Dergelijke gamification toepassingen kunnen natuurlijk ook gebruikt worden in het anatomie onderwijs. Volgens (Ang et al., 2018) vertoonden studenten die gamification gebruikten tijdens hun studie, een significant betere anatomische kennis en praktische vaardigheden, in vergelijking met de controlegroep zonder gamification ( $p < 0,05$ ). Ondanks dat studenten het leuk vonden om gamification te gebruiken als leermiddel, werden er geen significante verschillen ( $p > 0,05$ ) gevonden met betrekking tot motivatie om te studeren. Bovendien gaven docenten aan dat ze het gevoel hadden dat ze de controle over de studenten dreigden te verliezen tijdens het gebruik van gamification (Ang et al., 2018). Daarnaast worden tablets met anatomische applicaties (zie eerder) steeds vaker ingezet in het anatomie onderwijs als een vorm van gamification. Literatuur toonde aan dat de leerprestaties van studenten significant verbeterden door het gebruik van een tablet met anatomische applicaties ( $p < 0,001$ ) en studenten vonden het aangenaam om een tablet te gebruiken tijdens hun studie (Arantes et al., 2018; Chakraborty & Cooperstein, 2018). (Huisman & Valster, 2021) daarentegen toonden echter aan dat het gebruik van tablets geen significant effect had op de waargenomen leerprestaties ( $p = 0,540$ ) en zelfs leidde tot een significant slechtere betrokkenheid van de studenten ( $p < 0,001$ ). Gamification, al dan niet aan de hand van tablet met applicaties, kan mogelijks een belangrijke rol spelen in het anatomie onderwijs, maar het wetenschappelijke bewijs is echter nog schaars en tegenstrijdig. Verder onderzoek is dan ook aangewezen.

### Hologrammen

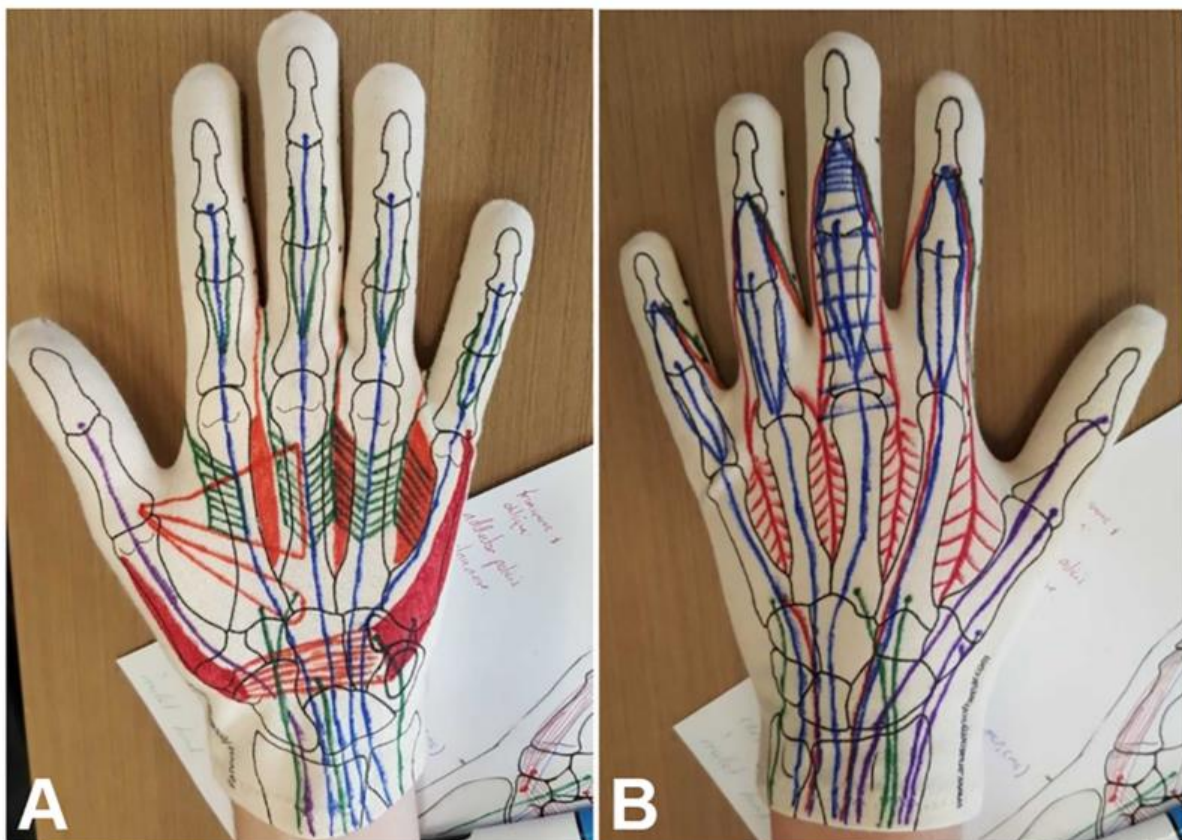
3D holografische modellen zijn een bijkomende vorm van 3D technologie. (Hackett & Proctor, 2018) ontwikkelden 3D auto stereoscopische holografische modellen van het menselijk hart. Deze 3D



beelden zijn zichtbaar met het blote oog en vergen dus geen 3D bril. De auteurs concludeerden dat hologrammen de anatomische kennis van de studenten over het hart significant verbeterden in vergelijking met 2D afbeeldingen ( $p=0,007$ ) en 3D geprinte modellen ( $p=0,008$ ). Daarnaast leidde het gebruik van hologrammen tot efficiëntere cognitieve prestaties ( $p<0,001$ ) en tot een aanzienlijk verminderde cognitieve belasting in vergelijking met 2D afbeeldingen ( $p=0,004$ ) (Hackett & Proctor, 2018).

#### Anatomical Glove Learning System

Het anatomical glove learning system (AGLS), bedrukt met de anatomie van de hand, is een pedagogisch hulpmiddel dat ontworpen is om het begrip en de toepassing van handanatomie voor de studenten te verbeteren (Figuur 13). De handschoen helpt studenten om de oppervlakte anatomie, de zenuw innervatie en de functies van de diverse structuren van de hand te visualiseren en conceptualiseren door middel van het relateren van hun anatomische kennis aan hun eigen fysieke hand (cfr. embodied learning) (Smyth et al., 2021). Daarnaast laat de AGLS toe om de opgedane anatomische kennis over te zetten naar lichamelijk onderzoek. (Smyth et al., 2021) vermeldden echter dat er geen significant verschil werd waargenomen tussen de AGLS en het traditionele dissectie onderwijs met betrekking tot leeruitkomsten ( $p>0,05$ ). Echter, in combinatie met het traditionele dissectie onderwijs draagt de AGLS wel degelijk bij tot significant betere testresultaten van studenten ( $p=0,0003$ ).



Figuur 13: het Anatomical Glove Learning System, (A) palmale zijde, (B) dorsale zijde. Afbeelding overgenomen van (Smyth et al., 2021).

### *Video*

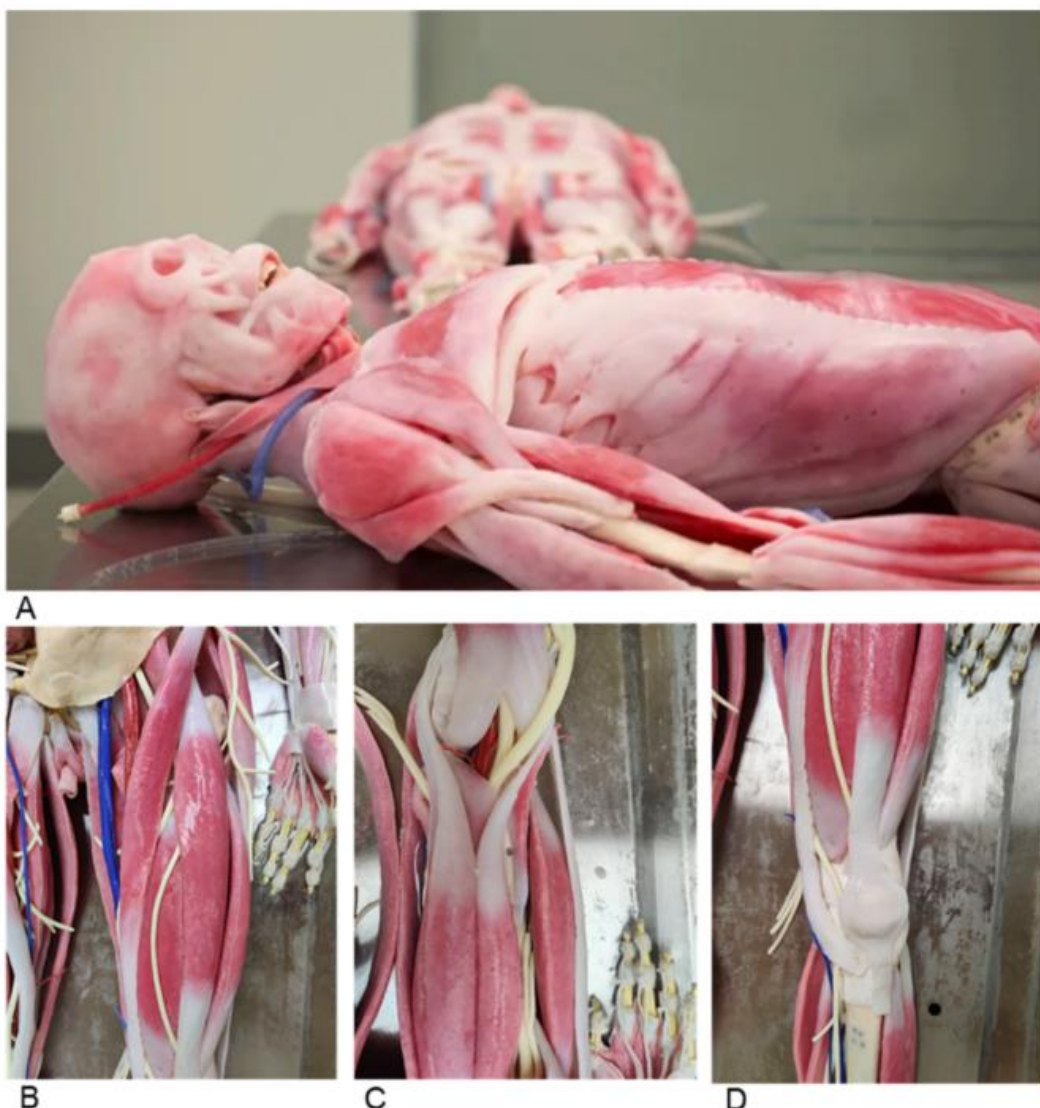Op voorhand opgenomen of live video's hebben het voordeel dat ze een realistische visuele ervaring bieden binnen het anatomie onderwijs. Studies in het verleden toonden dat het gebruik van dissectie video's leidde tot een betere basiskennis (Balogun, 2019) en betere examenresultaten in vergelijking met de traditionele lesmethodes. In het algemeen vonden studenten het aangenaam om leerstof te leren aan de hand van video's (Iwanaga et al., 2021). Hierbij is het belangrijk om de fragmenten zo kort mogelijk te houden zodat studenten ze wel degelijk (herhaaldelijk) bekijken tijdens hun studie (Strkalj et al., 2018). De integratie van video's in het curriculum zou zelfs effectiever zijn dan het gebruik van radiologische beeldvorming omdat video's een grotere positieve impact zouden hebben op de prestaties en de aandacht van studenten (Zargaran et al., 2020). (Langfield et al., 2018) gaven wel aan dat enkel het gebruik anatomie video's de leerresultaten van studenten niet verbeterden, aangezien video's passief studeren stimuleren, en stellen daarom voor om video's als actieve werkvorm en aanvulling te gebruiken binnen het traditionele anatomie onderwijs. (Mustafa et al., 2021) bevestigden dat studenten de voorkeur gaven aan de integratie van dissectie video's in het dissectie onderwijs in plaats van het vervangen van dissectie door dissectie video's. Studenten gebruikten ook steeds vaker YouTube om anatomie te studeren en de meerderheid van de studenten gaf aan dat deze website hun nuttige anatomische informatie aanbood en dat hun begrip, retentie en het terug oproepen van kennis verbeterde dankzij YouTube (Mustafa et al., 2020).

### *Tastbare modellen*

De bovengenoemde technologieën of hulpmiddelen zijn allemaal interactieve digitale hulpmiddelen terwijl studenten in sommige gevallen toch nood hebben aan tastbare modellen. Zoals eerder vermeld, kunnen tastbare modellen met behulp van een 3D printer geprint worden. Er bestaan vandaag ook al heel wat plastic anatomische modellen. Plastic modellen zijn goedkoop, hebben geen nood aan onderhoud, zijn zeer toegankelijk en zijn gemakkelijk in gebruik voor studenten. Daarnaast verbeteren plastic modellen de lange termijn kennisvergaring (Alsharif et al., 2020). Studenten apprecieerden het gebruik van plastic modellen als aanvulling op kadavers en geplastineerde specimen. Het bleek zelfs dat studenten die een plastic model gebruikten tijdens hun studie, hogere scores hadden dan studenten die zich baseerden op (virtuele) dissectie (Lombardi et al., 2014). Fysieke modellen zorgen er namelijk voor dat alle studenten, ongeacht hun visueel-ruimtelijke vaardigheden, even goed de leerstof kunnen studeren (Wainman et al., 2021). Mede dankzij de grote effectiviteit en de mogelijkheid om in kleine groepen te werken, zijn plastic modellen een geschikt alternatief in het anatomie onderwijs (Alsharif et al., 2020).

Bijkomend kan biologisch materiaal ook geconserveerd worden met behulp van plastinatie zodat de preparaten praktisch onbeperkt houdbaar worden, in tegenstelling tot humane kadavers die meestal een maximale levensduur van twee jaar hebben. Plastinatie werd in 1977 uitgevonden door Gunther von Hagens en bestaat uit vier stappen: fixatie in een formaldehyde oplossing, dehydratatie met behulp van aceton, geforceerde impregnatie van het materiaal in een vacuüm in silicone-, epoxy- of polyester polymeren, en uitharding (Alsharif et al., 2020; von Hagens et al., 1987). Dankzij deze techniek zijn de specimen droog en geurloos waardoor ze in elk klaslokaal gebruikt worden (Alsharif et al., 2020). De waarde van geplastineerde modellen ten opzichte van vers ingevroren of gefixeerde (formaline) lichamen in het onderwijs is nog niet geheel duidelijk volgens (Iwanaga et al., 2021). Deze auteurs vermelden daarnaast ook dat ongeveer 33% van de studenten van mening waren dat kadaver dissectie niet kan vervangen worden door plastinatie (Iwanaga et al., 2021).

Daarnaast wordt er in de literatuur ook nog gesproken over een synthetisch kadaver op ware grootte. Dergelijke kadavers combineren het realisme van levend weefsel (schaal, gewicht, textuur en fysieke relaties) met het gebruik van duurzame en kostenbesparende materialen (Figuur 14). Een voorbeeld van een synthetisch kadaver is het “synthetisch bloedend ledemaat”, dat ontwikkeld werd in de Verenigde Staten, om niet-medisch personeel op te leiden hoe een ernstige bloeding onder controle te krijgen (Gupta et al., 2019). Hierbij geeft het synthetisch model feedback aan de gebruiker met betrekking tot welke druk er moet uitgeoefend worden om de bloeding te stoppen. Synthetische kadavers worden al langere tijd met succes gebruikt in het onderwijs, en het gecombineerd gebruik van synthetische kadavers met plastic modellen leidde tot significant betere examenresultaten ( $p < 0,0001$ ) (Richardson et al., 2021). Synthetische kadavers waren vooral nuttig om assistenten chirurgische ervaring aan te bieden voordat ze hun vaardigheden in de klinische praktijk toepassen (Richardson et al., 2021).



*Figuur 14: voorbeeld van een synthetisch kadaver met spieren (roze), pezen (wit), venen (blauw), arteriën (rood) en zenuwen (geel).*

*(A) lateraal zicht van het hoofd, thorax, abdomen en rechter bovenste lidmaat. (B) anterieur zicht van de linker heup en dij. (C) posterieur zicht van het linker bovenbeen en knieholte. (D) anterieur zicht van de linkerknie. Afbeelding overgenomen van (Richardson et al., 2021).*



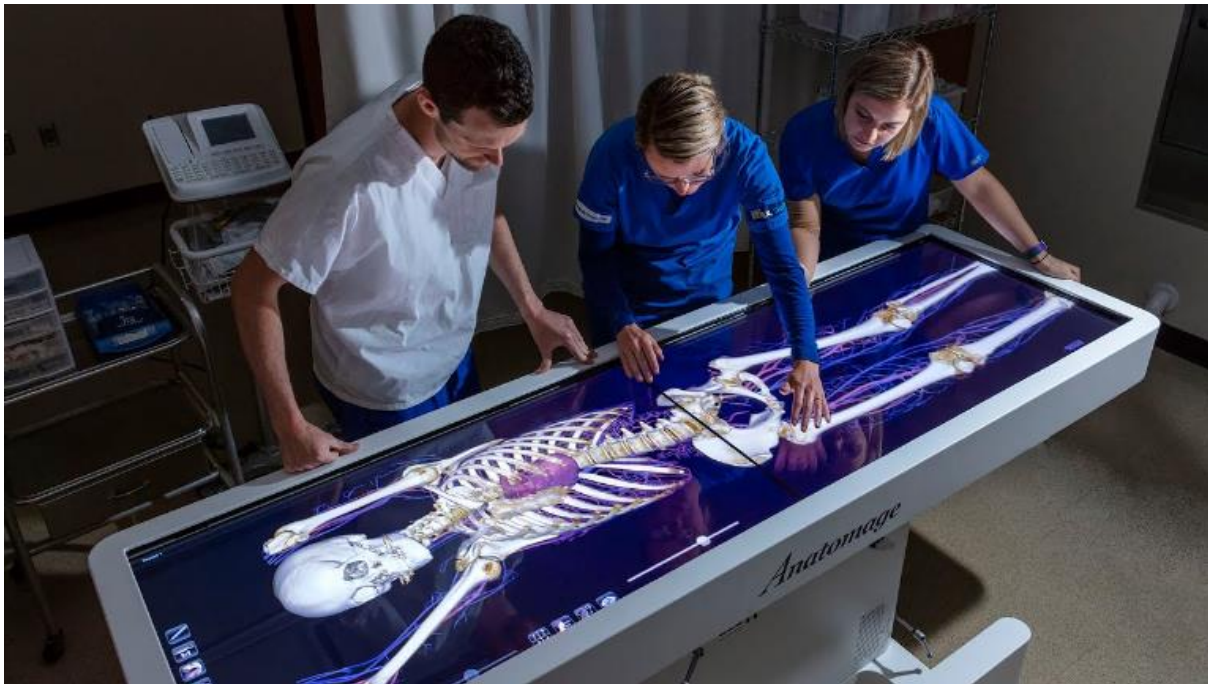### *Digitale of virtuele dissectie aan de hand van een virtuele dissectietafel*

De beste manier om kennis te vergaren over structuren in het menselijk lichaam blijft nog steeds directe interactie dankzij kadaver dissectie (Iwanaga et al., 2021). Zoals eerder vermeld, zijn er echter heel wat uitdagingen geassocieerd met de traditionele kadaver dissectie zoals tekorten, specimens die kapot gaan, de groeiende aantallen studenten die anatomie onderwijs volgen, een beperkte tijd in het dissectie labo of de COVID-19 pandemie. Een ander belangrijk nadeel van kadaver dissectie blijft dat het een weergave is van de postmortem anatomie waarbij de lege arteriën en venen erg op elkaar lijken en luchtholtes zoals in de luchtwegen, longen of darmen met gas nooit in levenden lijve bestudeerd kunnen worden. Bovendien ligt de dissectie volgorde bij kadavers al op voorhand vast waardoor de mogelijkheid om kadaver dissectie effectief te integreren in casus-gebaseerd onderwijs gelimiteerd is (Darras et al., 2018). Om deze problemen te overwinnen, werd in het laatste decennium virtuele kadavers ontwikkeld zodat studenten lichamen virtueel kunnen dissecteren.

De COVID-19 pandemie versnelde de implementatie van digitale kadavers in het anatomie onderwijs, aangezien digitale kadavers toegankelijk bleven als leermiddel tijdens de pandemie, en met als gevolg een grote inclusiviteit (Baptiste, 2021). Virtuele dissectie omzeilt de tekortkomingen die optreden bij kadaver dissectie omdat de (CT) beelden, die geüpload worden in het softwareprogramma, verkregen werden van in leven zijnde patiënten, waardoor de gebruikers organen in real-life kunnen bestuderen. Op die manier kunnen gebruikers een bepaald onderdeel van het lichaam isoleren, zoals een gewricht, en dit onderdeel van alle kanten bekijken. Daarnaast kunnen studenten ook het luchtvolume dat aanwezig is in de longen en darmen bestuderen en begrijpen ze bijvoorbeeld hoe een epiglottis ligt in een oropharynx waar lucht door stroomt. Ten tweede integreert virtuele dissectie fysiologische concepten, aangezien de meeste CT-scans werden uitgevoerd met behulp van contrastvloeistof. Bijgevolg kunnen studenten de bevoeiing van organen op basis van de relatieve bloedstroom waarnemen.

Virtuele dissectie heeft ook duidelijke voordelen ten opzichte van kadavers dissectie als het gaat om pedagogische mogelijkheden. Zonder afhankelijk te zijn van kadavers, zijn studenten vrij om zo vaak als nodig toegang te krijgen tot het curriculum en hetzelfde virtuele beeld kan steeds opnieuw worden gedissecteed, waardoor flexibel leren echt wordt ondersteund. Bovendien kan elk CT beeld geüpload worden in het systeem waardoor docenten ook pathologieën kunnen integreren naast de normale anatomie in hun curriculum. Een belangrijk nadeel van virtuele dissectie is de afwezigheid van haptische feedback (tastzin) die studenten wel krijgen bij de reguliere kadaver dissectie. Tijdens het gebruik van virtuele dissectie leren studenten dus niet hoe pezen, spieren en botten aanvoelen of hoe ze reageren op krachten. Het verlies van haptische feedback is echter verwaarloosbaar tijdens de eerste jaren van de opleiding aangezien anatomie studenten nog genoeg ervaring hieromtrent zullen opdoen tijdens hun latere stages (Darras et al., 2018).

Virtuele dissectie kan uitgevoerd worden aan de hand van een levensgrote digitale tafel met een touchscreen die de menselijke anatomie digitaal weergeeft (Figuur 15) (Darras et al., 2019; Raja et al., 2022). Voorbeelden van een dergelijke virtuele dissectietafel zijn de Anatomage Table en de Sectra Virtual Dissection Table.



*Figuur 15: voorbeeld van de Anatomage virtuele dissectietafel.*

De belangrijkste voordelen van een virtuele dissectietafel zijn dat; 1) het instrument interactief leren en lesgeven bevordert, 2) het probleemgestuurd onderwijs gefaciliteerd wordt, 3) de tafel een anatomie atlas en voorbeeldcasussen bevat, 4) gebruikers hun eigen casussen snel en gemakkelijk kunnen toevoegen aan de tafel, 5) de humane anatomie op een realistische manier bekeken kan worden, 6) de simulatie van het lichaam gecombineerd wordt met 3D touch controle waardoor de gebruiker het lichaam kan bekijken, roteren en inzoomen, 7) antropologische en antropometrische analyses kunnen uitgevoerd worden, 8) de analyse van pathologische of radiologische afbeeldingen mogelijk is, 9) gebruikers bloedvaten en zenuwen kunnen identificeren, en 10) er geen ethische bezwaren zijn zoals dat wel het geval is bij humane kadavers (Abuvatfa et al., 2021; Alsharif et al., 2020; Bartoletti-Stella et al., 2021; Preim & Saalfeld, 2018). Bovendien wordt de virtuele dissectietafel in bepaalde culturen ook beter aanvaard dan kadavers en de tafel is ook veiliger (Owolabi et al., 2022). De virtuele dissectietafel heeft natuurlijk ook enkele nadelen zoals de hoge kostprijs en het ontbreken van virtuele kadavers van kinderen Zoals eerder vermeld, krijgen gebruikers ook geen haptische feedback (Bartoletti-Stella et al., 2021; Darras et al., 2019).

(Bartoletti-Stella et al., 2021) vermeldden in hun review dat de Anatomage tafel het mogelijk maakte om met een grote nauwkeurigheid en hoge resolutie de structuur van organen, de vascularisatie en de innervatie te beschrijven. De tafel zorgde er bovendien voor dat studenten vertrouwd raakten met radiologische beelden van echte patiënten. De Anatomage tafel is een zeer interactief en effectief hulpmiddel (Kazoka & Pilmane, 2018). De testresultaten van studenten die de Anatomage tafel gebruikten tijdens hun studies waren significant hoger dan studenten die anatomie les kregen aan de hand van didactisch en passief onderwijs en de tafel dus niet gebruikten (Narnaware & Neumeier, 2021). Dankzij het gebruik van de tafel in de anatomie les waren de studenten meer gemotiveerd, gebruikten ze hun tijd in de dissectiezaal effectiever, hadden ze meer zelfvertrouwen, ervoeren ze een grotere mate van leren en vertoonden ze betere leerprestaties met betrekking tot het begrip en retentie van de anatomische kennis, al dan niet in vergelijking met de traditionele kadaver dissectie (Baratz et al., 2019; Bianchi et al., 2020; Darras et al., 2019; Rosario, 2022; Whited et al., 2021). (Fyfe

et al., 2018) toonden echter aan dat studenten video's en (plasticine) modellen boven de Anatomage tafel verkozen. Dit kon verklaard worden door het feit dat de vragenlijst werd afgenomen in 2013-2014, toen de techniek van de Anatomage tafel nog niet zo goed op punt stond als dat in 2023 wel het geval is. Deze veronderstelling werd bevestigd door de ondervraagde studenten die vermelden dat ze vooral gefrustreerd waren door bevroren beelden en door de lage kwaliteit van de beelden op de Anatomage tafel. Terwijl het 3D aspect, waarbij organen in ware grootte en in relatie met andere anatomische structuren worden waargenomen, toch als positief onthaald werd door de deelnemers (Fyfe et al., 2018).

De visualisatie die bereikt wordt met de virtuele dissectietafel heeft wel degelijk potentieel om de interesse van studenten op te wekken en om betekenis te creëren bij het studeren van anatomie. Het is echter belangrijk om studenten voldoende tijd te geven om de visualisaties actief te verkennen onder begeleiding van een tutor en in kleine groepjes (Fyfe et al., 2018; Silen et al., 2022). De combinatie van verschillende leermethodes vormt hierbij een nog nuttiger geheel dan een enkelvoudige leermethode. Hiermee wordt bedoeld dat de virtuele dissectietafel idealiter gebruikt wordt in combinatie met de traditionele kadaver dissectie, 3D of plasticine modellen of "immersive experience". (Boscolo-Berto et al., 2021; Darras et al., 2019; Massalou et al., 2022) rapporteerden namelijk dat de combinatie van de virtuele dissectietafel met de traditionele kadaver dissectie leidde tot een positieve leerervaring en een significante verbetering van de testcores en van het begrip van de anatomie. (Bin Abdulrahman et al., 2021) rapporteerden dat medische studenten de combinatie van de Anatomage tafel met plasticine modellen verkozen boven het afzonderlijk gebruik van ofwel de Anatomage tafel ofwel de plasticine modellen.

Door virtuele dissectie toe te voegen aan het anatomie onderwijs als educatief hulpmiddel, zal het bestaande curriculum een boost krijgen en kunnen docenten de uitdagingen met betrekking tot het huidige kadaver dissectie onderwijs - het tekort aan beschikbare lichamen, de beperkte houdbaarheid van kadavers, te veel studenten die een kadaver bestuderen, ethische bezwaren of een wereldwijde pandemie met een lockdown en online onderwijs als gevolg - een hoofd bieden.

### 1.3 Discussie literatuurstudie

Als gevolg van de COVID-19 pandemie is het anatomie onderwijs op zeer korte tijd moeten overstappen van het traditionele “face-to-face” onderwijs naar het online onderwijs. De systematische review van (Abualadas & Xu) toonde aan dat anatomie studenten toch meer voldaan waren bij “face-to-face” anatomie, ondanks dat ze wel degelijk de leerstof konden leren aan de hand van online lessen. In de vorige secties werden al heel wat diverse technologische hulpmiddelen besproken die allen afzonderlijk ingezet zouden kunnen worden in het online of digitaal anatomie onderwijs. (Nausheen et al., 2021) concludeerden echter dat wanneer studenten een geïntegreerd klinisch anatomie onderwijs aangeboden kregen, hun conceptuele kennis van geïntegreerde anatomie, pathologie en fysiologie verbeterde. Idealiter worden deze hulpmiddelen gecombineerd ingezet in het huidige anatomie curriculum. Het gebruik van technologie is echter niet de “heilige graal” in het anatomie onderwijs, want (Bains et al., 2022) rapporteerden dat de integratie van instructiemateriaal onafhankelijk van technologische hulpmiddelen een zeer efficiënte methode was om het zelfregulerend leren te stimuleren, de betrokkenheid van studenten te vergroten en hun resultaten te verbeteren. Een docent in het anatomie onderwijs maakt dus best een delicate afweging of het gebruik van technologie in het anatomie onderwijs op dat moment wel aangewezen is.

Bijgevolg is het gebruik van digitale technologie een grote meerwaarde voor het anatomie curriculum aangezien deze nieuwe technologieën allemaal in activerende werkvormen kunnen worden ingezet die studenten actief aan het werk zetten met de leerstof die ingestudeerd moet worden. Door gebruik te maken van situaties uit de praktijk ontwikkelen studenten academische vaardigheden. De inzet van digitale technologieën in het (anatomie)onderwijs maakt probleemgestuurd onderwijs mogelijk waardoor nog meer ingezet kan worden op constructivisme (Preim & Saalfeld, 2018). Constructivisme is een filosofische leertheorie binnen het onderwijs die uitgaat van de veronderstelling dat kennis niet buiten onze geest kan bestaan. Een van de principes van constructivisme is dat leren een proces is waarbij de lerende zijn kennis zelf construeert in interactie met zijn omgeving en door het opdoen van ervaringen. De kennis en inzichten worden dus niet passief geïmporteerd (Van Ruyskensvelde et al., 2019). Daarbij wordt voortgebouwd op de aanwezige kennis en het leren vindt steeds meer onder de eigen verantwoordelijkheid plaats. Een ander principe is dat constructivisme het leren ziet als een sociaal proces waarbij de kennis ontstaat en gedeeld wordt met anderen en wordt daarom ook wel sociaal constructivisme genoemd. Kenmerkend voor het constructivistisch onderwijs is een construerend, actief en doelgericht leerproces. Probleemgestuurd onderwijs is hierbij een aanvaarde methode om leerervaringen op te doen en te structureren (Hendry et al., 1999).

Daarnaast draagt de inzet van digitale technologieën, naast het traditionele dissectie onderwijs, bij tot blended learning (Preim & Saalfeld, 2018) en tot een verbeterde autonomie van de studenten in het anatomie onderwijs (Zhao et al., 2021). Bovendien zorgt de combinatie van verschillende hulpmiddelen en hybride vormen in het (anatomie)onderwijs tot nog betere leeruitkomsten, motivatie en betrokkenheid bij studenten dan het enkelvoudige gebruik van een welbepaalde leermethode zoals het traditionele dissectie onderwijs. De zelfdeterminatie theorie beschreven door (Deci, 2002) stelt dat alle mensen drie aangeboren psychologische basisbehoeften delen die, wanneer voldaan zijn, leiden tot een hoge autonome motivatie. De drie basisprincipes om autonoom gemotiveerd te zijn worden voorgesteld als het ABC-principe en zijn: autonomie, betrokkenheid en competentie (Deci, 2002; Vansteenkiste et al., 2007). Aangezien de inzet van digitale technologieën in het anatomie onderwijs bijdragen bij tot een toegenomen autonome motivatie en betrokkenheid van studenten en ook leidt

tot betere test- of examenresultaten, zoals al vermeld in de literatuurstudie hierboven, stellen we vast dat het gebruik van digitale technologie in het anatomie onderwijs dus inspeelt op de drie basisprincipes waardoor studenten autonoom gemotiveerd worden en de leerstof beter zullen opnemen.

Aan de hand van de literatuurstudie blijkt dat kadaver dissectie en prosectie nog steeds een prominente rol heeft binnen het moderne anatomie onderwijs omdat directe interactie mogelijk is met het kadaver maar ook met medestudenten of docenten. Belangrijke nadelen van de traditionele kadaver dissectie zijn echter de postmortem anatomische weergave, het tekort aan beschikbare lichamen, specimens die kapot gaan en de groeiende aantallen studenten in het anatomie onderwijs die niet in verhouding staan tot de beschikbare kadavers. Om deze problemen op te vangen, werd in het laatste decennium een virtuele dissectietafel zoals de Anatomage Table of de Sectra virtual dissection table ontwikkeld. De virtuele dissectietafel blijkt een zeer interactief en effectief hulpmiddel in het anatomie onderwijs te zijn en de virtuele dissectietafel draagt bij tot betere leerprestaties en tot een grotere motivatie en zelfvertrouwen van (bio)medische studenten. Bijkomende voordelen zijn dat de virtuele dissectietafel veiliger is qua gezondheid (bv. besmetting met COVID-19) en bovendien wordt een dergelijke virtuele tafel beter aanvaard in andere culturen. We besluiten op basis van deze literatuurstudie dat de virtuele dissectietafel de betere kenmerken van de andere digitale hulpmiddelen combineert en dat deze tafel dus een ideale aanvulling is op het traditionele dissectie en prosectie onderwijs.

Een zeer belangrijk discussiepunt in deze literatuurstudie blijkt dat de evaluatie van het anatomie onderwijs vaak nog steeds uitgevoerd wordt aan de hand van een test op papier of de computer met 2D afbeeldingen. Het is dan ook zeer belangrijk om de evaluatie in het anatomie onderwijs ook door te trekken naar een driedimensionale evaluatie die uitgevoerd wordt aan de hand van 3D-beelden, tastbare modellen of het gebruik van de virtuele dissectietafel.

## 1.4 Limitaties

Een eerste limitatie is dat de publicaties die gevonden werden aan de hand van de zoekstrategie, al dan niet geïnccludeerd werden op basis van de inclusie- en exclusiecriteria door vijf personen. Waarschijnlijk zijn er hier toch kleine verschillen ontstaan in de werkwijze van deze vijf personen waardoor er publicaties werden geëxcludeerd door de ene persoon die door een andere persoon wel geïnccludeerd zou worden. Een tweede limitatie is het gebruik van op voorhand gedefinieerde zoektermen waarbij de zoekterm "dissection" gebruikt werd. Achteraf bekeken had de zoekterm "prosection" ook gebruikt moeten worden. Het gebruik van "prosection" had mogelijks bijkomende of andere zoekresultaten opgeleverd. Een derde limitatie is dat publicaties ouder dan 2018 niet geïnccludeerd werden. Bij een wetenschappelijke publicatie van de huidige literatuurstudie zouden deze drie voormelde limitaties dan ook omzeild moeten worden om een nog meer nauwkeurige literatuurstudie uit te kunnen voeren.

## *2 Eigen onderzoek*

## 2.1 Materiaal en methoden eigen onderzoek

### 2.1.1 Studieopzet

Tijdens het “eigen onderzoek” werd de Anatomage tafel ingezet als activerende werkvorm gedurende twee zelfstandige werkzittingen onder leiding van assistenten van het vak "neurologische en inwendige systemen" (kwartiel 3) in het eerste bachelorjaar “revalidatiewetenschappen en kinesitherapie” aan de Universiteit Hasselt. Nadien werden twee digitale vragenlijsten afgenomen bij de desbetreffende studenten om de impact van de virtuele dissectie op de perceptie van de studenten omtrent de effectiviteit van het leerproces (minder studietijd, gemakkelijker onthouden van de leerstof, betere voorbereiding op het examen en verdiepen in de leerinhouden), de motivatie, het inzicht in de anatomie, het gebruiksgemak van de tafel en de voorkeur van studenten met betrekking tot onderwijsvorm te onderzoeken (Bijlage 2: Informatiebrief, Bijlage 3: Informed consent Bijlage 4: Vragenlijst 1 Bijlage 5: Vragenlijst 2).

### 2.1.2 Zelfstandige werkzittingen

Er werden twee werkzittingen van tachtig minuten ontwikkeld voor het vak "neurologische en inwendige systemen". De eerste werkzitting vond plaats op 08/03/2023 en de tweede werkzitting op 06/04/2023. Beide lesvoorbereidingen bestonden uit drie afzonderlijke lesonderdelen; 1) anatomie aanleren met behulp van anatomische video's, 2) anatomie aanleren met behulp van fysieke anatomische modellen en 3) anatomie aanleren door zelfstandig aan de slag te gaan met de Anatomage tafel. De studenten werden hiervoor in drie groepen ingedeeld en mochten steeds twintig minuten per lesonderdeel besteden onder begeleiding van een assistent (5 masterproef studenten) of docent.

De lesvoorbereiding voor de tweede werkzitting werd aangepast op basis van mondelinge feedback van de aanwezige studenten uit werkzitting één. De anatomische video's werden op voorhand thuis beschikbaar gesteld voor de studenten zodat zij online deze konden bekijken ter voorbereiding van de werkzitting. Als gevolg was er meer tijd beschikbaar tijdens het eigenlijke lesmoment voor het tweede lesonderdeel “fysieke anatomische modellen”. Tijdens de tweede werkzitting werden de studenten ook in drie groepen ingedeeld waarbij ze telkens twintig minuten de tijd hadden per lesonderdeel om de anatomie te bestuderen onder begeleiding van een assistent of docent. Omdat het onderdeel met de video's niet meer tijdens de les aan bod diende te komen, werden er twee standen voorzien met anatomische modellen. Hierbij werd er een onderscheid gemaakt tussen een deel ‘hersenen’ en een ander deel ‘ruggenmerg en perifere zenuwen’. Het lesvoorbereidingsformulier voor beide werkzittingen is als creatief product voor deze masterproef weergegeven in Bijlage 6: Creatief product.

### 2.1.3 Vragenlijsten

Voor het afnemen van beide vragenlijsten werd goedkeuring verkregen van de [Sociaal-Maatschappelijke Ethische Commissie van de Universiteit Hasselt](#). Studenten in het vak "neurologische en inwendige systemen" werden geïncludeerd voor het invullen van de digitale vragenlijsten nadat ze de informatiebrief hadden gelezen (Bijlage 2: Informatiebrief)) en het informed consent formulier hadden ondertekend (Bijlage 3: Informed consent). De eerste digitale vragenlijst werd afgenomen na afloop van beide werkzittingen "neurologische en inwendige systemen" (Bijlage 4: Vragenlijst 1). De



tweede vragenlijst werd afgenomen na het examen van het desbetreffende vak (Bijlage 5: Vragenlijst 2).

De antwoorden van studenten werden geëxcludeerd als; 1) studenten al eerdere kennis hadden van anatomie door een andere bacheloropleiding, 2) studenten geen informed consent formulier hadden ingevuld, 3) studenten de vragenlijst dubbel hadden ingevuld, 4) studenten maar aanwezig waren in één werkzitting of 5) studenten maar één vragenlijst hadden ingevuld.

#### *Vragenlijst 1*

De eerste vragenlijst, die afgenomen werd na het volgen van beide werkzittingen, peilde naar de impact van de Anatomage tafel op de perceptie van de studenten omtrent de effectiviteit van hun leerproces, de motivatie, het inzicht in de anatomie en het gebruiksgemak. De studenten moesten de vragen scoren van “helemaal oneens” tot “helemaal eens”. Daarnaast werden er ook enkele open vragen gesteld waarbij de studenten konden aangeven wat ze wel of niet goed vonden aan de werkzittingen en hoe ze zelf de lesindeling zouden willen optimaliseren.

#### *Vragenlijst 2*

De tweede vragenlijst, die afgenomen werd na het examen en dus gezien kan worden als vervolg op vragenlijst 1, peilde naar eventuele voordelen die studenten ervoeren tijdens hun voorbereiding op het examenmoment dankzij het zelfstandige gebruik van de Anatomage tafel. Er werd ook nagegaan of de studenten het een meerwaarde vonden om tijdens de werkzittingen in “hoekenwerk” te functioneren. Deze vragenlijst peilde ook naar het effect op hun leerproces en het inzicht in de anatomie tijdens het studeren.

Tenslotte peilden beide vragenlijsten naar de persoonlijke voorkeur van de studenten qua onderwijsvorm: 1) de leerstof bestuderen aan de hand van kadaver prosectie, 2) de leerstof bestuderen aan de hand de Anatomage tafel of 3) een combinatie van beide lesmethoden. De studenten moesten de stellingen scoren van “helemaal oneens” tot “helemaal eens”.

#### 2.1.4 Statistische analyse

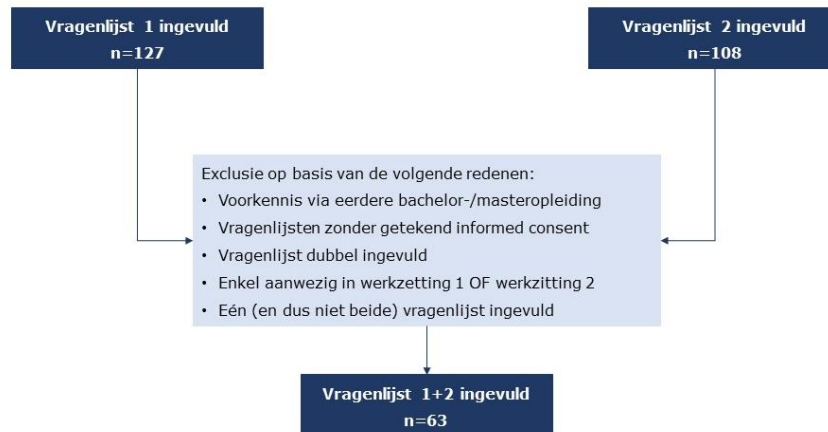
Data werd geanalyseerd met behulp van SPSS Statistics (28.0.1.1, IBM, USA). De vragenlijst bestond uit twee delen, die op andere momenten afgenomen werden. Omdat beide vragenlijsten een vervolg waren van elkaar, werd dit gezien als één meetmoment en werd descriptieve statistiek toegepast.

De data “helemaal oneens” tot “helemaal eens” werden omgezet naar een ordinale schaal met scores van 0 (helemaal oneens) tot 4 (helemaal eens), waarvoor vervolgens het gemiddelde en de standaarddeviatie werden berekend. Statistische significantie werd nagegaan met behulp van een one-sided t-test waarbij de gemiddelde score van studenten vergeleken werd met de mediaan (2). Correlaties werden onderzocht aan de hand van de Pearson correlatietest. Een p-waarde <0,05 werd als statistisch significant beschouwd.

## 2.3 Resultaten

### 2.3.1 Inge vulde vragenlijsten

127 studenten vulden vragenlijst 1 in en 108 studenten vulden vragenlijst 2 in. 13,40% van de studenten had reeds voorkennis van anatomie, waardoor ze geëxcludeerd werden. Na het excluseren op basis van de andere exclusiecriteria, bleven er 63 studenten over die zowel de eerste als de tweede vragenlijst invulden (figuur x), waarvan 32 mannelijke studenten (51%) en 31 vrouwelijke studenten (49%) met een gemiddelde leeftijd van 19 jaar.



Figuur 16: 63 studenten vulden zowel vragenlijst 1 als 2 in.

### 2.3.2 Perceptie van de studenten na het volgen van beide werkzittingen

Om de impact van de virtuele Anatomage tafel na te gaan op de perceptie van studenten met betrekking tot de effectiviteit van hun leerproces, de motivatie, het inzicht in de anatomie en het gebruiksgemak van de Anatomage tafel na het volgen van beide werkzittingen, werd het gemiddelde en de standaarddeviatie van de bijhorende vragen berekend. De scores liggen tussen minimaal 0 (helemaal oneens) en maximaal 4 (helemaal eens) met als mediaan 2.

Tabel 2 geeft aan dat de voornoemde percepties van onze studenten hoger lagen dan de mediaan en dat de studenten neigen naar een positieve perceptie van het gebruik van de Anatomage tafel. Inzicht in de anatomie behaalde de hoogste gemiddelde score (gemiddelde= 2,93), daarna volgden de perceptie van de effectiviteit van hun leerproces en de motivatie. De perceptie van de studenten op het gebruiksgemak kreeg de laagste score, hoewel deze nog steeds boven de mediaan van 2 ligt (gemiddelde= 2,23). De interpretatie van de resultaten moet met enige voorzichtigheid geïnterpreteerd worden omwille van de variatie in standaarddeviatie die de verschillen in scores van de studenten en het gemiddelde weergeeft. De standaarddeviatie ligt voor de vier percepties steeds tussen 0,7638 en 0,9333.

Tabel 2: impact van de Anatomage tafel op de perceptie van studenten na afloop van beide werkzittingen.

	N	Minimum	Maximum	Gemiddelde	Std. Deviatie
Perceptie effectiviteit leerproces	63	0,6	4,0	2,73	0,83
Motivatie	63	0,5	4,0	2,50	0,93
Inzicht anatomie	63	1	4,0	2,93	0,76
Gebruiksgemak	63	0	4,0	2,23	0,81
Voorkeur nieuwe methode	63	0	4,0	2,06	1,15
Voorkeur originele methode	63	0	4,0	2,25	1,13
Voorkeur prosectie > de virtuele snijtafel	63	0	4	2,27	1,23
Voorkeur combinatie prosectie & de virtuele snijtafel	63	1	4	2,95	0,89
Voorkeur werkzitting 1 > werkzitting 2	63	0	4	1,60	1,26
Voorkeur werkzitting 2 > werkzitting 1	63	0	4	2,54	1,24

Aan de hand van de one-sample t-test bleek dat de scores significant hoger waren dan de mediaan (2) ( $p < 0,05$ ) (Tabel 3).

Tabel 3: statistische vergelijking tussen de gemiddelde scores van de percepties van studenten en de mediane score (2).

	t	df	One-Sided p-value	Mean Difference	95% Lower confidence Interval of the Difference	95% Upper confidence Interval of the Difference
Perceptie effectiviteit leerproces	6,986	62	<0,001	0,73	0,52	0,94
Motivatie	4,252	62	<0,001	0,50	0,27	0,74
Inzicht anatomie	9,666	62	<0,001	0,93	0,74	1,12
Gebruiksgemak	2,263	62	<0,001	0,23	0,03	0,43

Data werden geanalyseerd met behulp van een eenzijdige t-test.

### 2.3.3 Voorkeur in onderwijsvorm: de originele versus de nieuwe methode

De originele methode hield in dat de Anatomage tafel bediend werd door de docent waarbij de tafel digitaal werd geprojecteerd in de aula. De nieuwe methode verwijst naar het zelfstandig gebruik van de tafel door de studenten onder begeleiding van een assistent of docent. De gemiddelde scores met betrekking tot voorkeur in onderwijsvorm lagen dicht bij de mediaan, wat er op duidt dat de studenten beide methoden geschikt vonden (Tabel 4).

De scores van de nieuwe methode weken niet significant af van de mediaan ( $p=0,351$ ), terwijl de scores van de originele methode significant hoger waren dan de mediaan ( $p=0,044$ ). De score voor de keuze voor een combinatie van zowel de Anatomage tafel met prosectie van kadavers (in de snijzaal) was significant hoger dan de mediaan (gemiddelde= 2,95; SD= 0,89;  $p < 0,05$ ).

Uit de gemiddelde scores van de voorkeurs reden (meer betrokken, actievere deelname) kan er geen eenduidig besluit getrokken worden. De gemiddelde scores liggen allemaal rond de mediaan (Tabel 4). Opvallend is wel dat uit de t-test de originele methode duidelijk hoger scoort dan gemiddeld ( $p < 0,05$ ), omdat de originele methode zorgt voor “meer betrokkenheid bij de les” volgens de studenten.

Tabel 4: gemiddelde score en standaarddeviatie met betrekking tot de reden waarom studenten de nieuwe methode boven de originele methode verkiezen.

	N	Gemiddelde	Std. Deviatie
Voorkeur nieuwe methode [omdat ik meer betrokken was bij de les.]	63	1,95	1,21
Voorkeur nieuwe methode [omdat ik actiever deelnam aan de les.]	63	2,16	1,19
Voorkeur originele methode [omdat ik meer betrokken was bij de les.]	63	2,30	1,16
Voorkeur originele methode [omdat ik actiever deelnam aan de les.]	63	2,19	1,23

#### 2.3.4 Voorkeur in werkzitting format

Tijdens de eerste werkzitting wisselden de studenten tussen 1) anatomie aanleren met behulp van anatomische video's, 2) anatomie aanleren met behulp van fysieke anatomische modellen en 3) anatomie aanleren door zelfstandig aan de slag te gaan met de Anatomage tafel. Tijdens de tweede werkzitting werden de anatomische video's op voorhand thuis bekeken door de studenten en wisselden zij tijdens het lesmoment tussen 1) anatomie aanleren met behulp van fysieke anatomische modellen en 2) anatomie aanleren door zelfstandig aan de slag te gaan met de Anatomage tafel. Voor dit laatste werden er twee verschillende hoeken voorzien, namelijk 'hersenen' en 'ruggenmerg en perifere zenuwen'.

Er worden duidelijke verschillen opgemerkt in de gemiddelde scores met betrekking tot voorkeur van werkzitting 1 of werkzitting 2 aangezien de studenten de opbouw van werkzitting 2 (gemiddelde= 2,54; SD= 1,24) boven werkzitting 1 verkozen (gemiddelde= 1,60; SD= 1,26). De t-test bevestigde dat de score van werkzitting 1 significant lager was dan de mediaan ( $p=0,008$ ) en dat de score van werkzitting 2 significant hoger was dan de mediaan ( $p < 0,001$ ) (Tabel 5).

Tabel 5: statistische vergelijking tussen de scores met betrekking tot voorkeur van werkzitting 1 of voorkeur van werkzitting 2 en de mediane score (2).

	t	df	One-Sided p-value	Mean Difference	95% Lower confidence Interval of the Difference	95% Upper confidence Interval of the Difference
Voorkeur werkzitting 1 > werkzitting 2	-2.492	62	<b>0,008</b>	-0,40	-0,72	-0,08
Voorkeur werkzitting 2 > werkzitting 1	3.449	62	<b>&lt;0,001</b>	0,54	0,23	-0,85

Data werden geanalyseerd met behulp van een eenzijdige t-test.

### 2.3.5 Percepties van studenten na afloop van het examen

In de tweede vragenlijst die afgenomen werd na het examen van het vak, werd nogmaals de perceptie van studenten met betrekking tot de effectiviteit van hun leerproces, het inzicht in de anatomie en de voorkeur van onderwijsvorm bevestigd.

De studenten gaven na afloop van het examen een gemiddelde score voor zowel het inzicht in de anatomie (gemiddelde= 2,10) als de perceptie van de effectiviteit van het leerproces (gemiddelde=1,72) die rond de mediaan van 2 ligt (Tabel 6). Het inzicht in de anatomie en de perceptie van de effectiviteit van het leerproces werden respectievelijk gemiddeld 0,83 en 1,01 lager gescoord na afloop van het examen dan na afloop van beide werkzittingen. De gemiddelde score met betrekking tot de vraag of studenten een combinatie van zowel de Anatomage tafel als kadaver prosectie willen gebruiken om anatomie te bestuderen (gemiddelde= 3,05; SD= 0,81), was gelijkaardig aan de score na afloop van beide werkzittingen (gemiddelde= 2,95; SD= 0,89).

De t-test toonde aan dat de gemiddelde score voor de perceptie van de effectiviteit van het leerproces significant lager was dan de mediaan ( $p=0,003$ ). De gemiddelde score op de vraag of studenten een combinatie van zowel de Anatomage tafel als kadaver prosectie willen gebruiken om anatomie te studeren, was significant hoger dan de mediaan ( $p<0,001$ ).

Tabel 6: impact van de Anatomage tafel op de perceptie van studenten na afloop van het examen.

	N	Minimum	Maximum	Gemiddelde	Std. Deviatie
Inzicht anatomie NaE	63	0	3,67	2,1005	0,96
Perceptie effectiviteit leerproces NaE	63	0	3,33	1,7249	0,77
Voorkeur combinatie prosectie & de virtuele snijtafel NaE	63	1	4	3,05	0,81

NaE = na examen.

### 2.3.6 Verbanden tussen de verschillende percepties van studenten

Tabel 7: correlaties tussen de percepties van studenten.

N=63	Perceptie effectiviteit leerproces	Motivatie	Inzicht anatomie	Gebruiksgemak	Inzicht anatomie NaE	Perceptie effectiviteit leerproces NaE
Perceptie effectiviteit leerproces	1					
Motivatie	<b>0,776**</b>	1				
Inzicht anatomie	<b>0,820**</b>	<b>0,733**</b>	1			
Gebruiksgemak	<b>0,570**</b>	<b>0,551**</b>	<b>0,550**</b>	1		
Inzicht anatomie NaE	<b>0,313*</b>	<b>0,258*</b>	<b>0,275*</b>	0,060	1	
Perceptie effectiviteit leerproces NaE	<b>0,371**</b>	<b>0,386**</b>	<b>0,449**</b>	0,212	<b>0,733**</b>	1

\* $p < 0,05$ ; \*\*  $p < 0,01$ . NaE = na examen.

De perceptie van de effectiviteit van het leerproces was significant positief gecorreleerd met de motivatie ( $r=0,78$ ;  $p < 0,01$ ), het inzicht in de anatomie na beide werkzittingen ( $r=0,82$ ;  $p < 0,01$ ), het gebruiksgemak ( $r=0,57$ ;  $p < 0,01$ ), het inzicht in de anatomie na afloop van het examen ( $r=0,31$ ;  $p < 0,05$ ) en met de perceptie van de effectiviteit van het leerproces na het examen ( $r=0,37$ ;  $p < 0,01$ ).

De motivatie was significant positief gecorreleerd met het inzicht in de anatomie na beide werkzittingen ( $r=0,73$ ;  $p < 0,01$ ), het gebruiksgemak ( $r=0,55$ ,  $p < 0,01$ ), het inzicht in de anatomie na afloop van het examen ( $r=0,26$ ;  $p < 0,05$ ) en met de perceptie van de effectiviteit van het leerproces na het examen ( $r=0,39$ ;  $p < 0,01$ ).

Het inzicht in de anatomie na beide werkzittingen was significant positief gecorreleerd met het gebruiksgemak ( $r=0,55$ ;  $p < 0,01$ ), het inzicht in de anatomie na afloop van het examen ( $r=0,28$ ;  $p < 0,05$ ) en met de perceptie van de effectiviteit van het leerproces na het examen ( $r=0,45$ ;  $p < 0,01$ ).

Het gebruiksgemak was niet significant gecorreleerd met het inzicht in de anatomie ( $r=0,06$ ;  $p=0,64$ ) en de perceptie van de effectiviteit van het leerproces na afloop van het examen ( $r=0,21$ ;  $p=0,95$  (Tabel 7)).

### 2.3.7 Verbanden tussen de percepties en voorkeur in onderwijsvorm

Correlaties tussen de percepties van studenten en de voorkeur in onderwijsvorm van de studenten werden ook onderzocht (Tabel 8).

Tabel 8: correlaties tussen de percepties van studenten en de voorkeur in onderwijsvorm.

	Perceptie effectiviteit leerproces	Motivatie	Inzicht anatomie	Gebruiksgemak	Inzicht anatomie NaE	Perceptie effectiviteit leerproces NaE
Voorkeur werkzetting 1 > werkzitting 2	0,158	0,157	0,145	0,178	0,246	<b>0,284*</b>
Voorkeur nieuwe methode	<b>0,326**</b>	0,245	<b>0,288*</b>	0,165	<b>0,568**</b>	<b>0,469**</b>
Voorkeur originele methode	<b>-0,264*</b>	-0,241	-0,191	-0,205	<b>-0,308*</b>	<b>-0,417**</b>
Kadaver prosectie > virtuele dissectie	0,033	0,084	0,068	-0,112	0,027	0,108
Voorkeur combinatie kadaver prosectie & de virtuele dissectietafel	0,168	0,117	0,190	-0,029	0,025	0,004
Voorkeur combinatie prosectie & de virtuele dissectietafel NaE	<b>0,405**</b>	<b>0,373*</b>	<b>0,380*</b>	0,118	<b>0,311*</b>	<b>0,271*</b>

\* $p < 0,05$ , \*\*  $p < 0,01$ . NaE = na examen.

De voorkeur voor de nieuwe methode was significant positief gecorreleerd met de perceptie van de effectiviteit van het leerproces na beide werkzittingen ( $r=0,33$ ;  $p < 0,01$ ), het inzicht in de anatomie na beide werkzittingen ( $r=0,28$ ;  $p < 0,05$ ), het inzicht in de anatomie na het examen ( $r=0,57$ ;  $p < 0,01$ ) en met de perceptie van de effectiviteit van het leerproces na het examen ( $r=0,57$ ;  $p < 0,01$ ).

De voorkeur voor de originele methode daarentegen was significant negatief gecorreleerd met de perceptie van de effectiviteit van het leerproces na beide werkzittingen ( $r=-0,26$ ;  $p < 0,05$ ), het inzicht in de anatomie na het examen ( $r=-0,31$ ;  $p < 0,05$ ) en met de perceptie van de effectiviteit van het leerproces na het examen ( $r=-0,42$ ;  $p < 0,01$ ).

Tenslotte was de voorkeur voor de combinatie van kadaver prosectie met de Anatomage tafel significant positief gecorreleerd met de perceptie van de effectiviteit van het leerproces na beide werkzittingen ( $r=0,41$ ;  $p < 0,01$ ), de motivatie ( $r=0,37$ ;  $p < 0,05$ ), het inzicht in de anatomie na beide werkzittingen ( $r=0,38$ ;  $p < 0,05$ ), het inzicht in de anatomie na het examen ( $r=0,31$ ;  $p < 0,05$ ) en met de perceptie van de effectiviteit van het leerproces na het examen ( $r=0,27$ ;  $p < 0,05$ ).

### 2.3.8 Eigen mening van geïncludeerde studenten

Tabel 9: overzicht van de eigen mening van geïncludeerde studenten met betrekking tot positieve punten en negatieve werkpunten geassocieerd met het zelfstandig gebruik van de dissectietafel.

Positieve punten van werkzittingen geassocieerd met het gebruik van de Anatomage tafel	Aantal studenten
Mogelijkheid om zelfstandig en actief te kunnen werken	38 (60%)
Diverse antwoorden:	
- zonder uitleg	
- verschillende stations	
- oriëntatie in het lichaam wordt duidelijker	
- van dichtbij alle onderdelen zien	
- handig	7 (11%)
- eigen tempo	
- zelf kiezen waar meer aandacht/tijd aan besteden	
- leerrijk	
- leuk,...	
Werken in (kleine) groepen, samenwerken	7 (11%)
Geen mening	5 (8%)
Goede ondersteuning door assistent	2 (3%)
Gebruik van 3D modellen	2 (3%)
Negatief antwoord	2 (3%)
Werkpunten van werkzittingen met gebruik van de Anatomage tafel	Aantal studenten
Te weinig tijd	26 (41%)
Onduidelijk (weinig uitleg, leerstof niet genoeg gekend, studenten wisten niet wat te doen, chaotisch...)	18 (29%)
Geen antwoord/geen opmerkingen	9 (14%)
Te weinig interactie, medestudenten die geen initiatief nemen, te grote groep	3 (5%)
Diverse antwoorden:	
- anderen antwoorden sneller voordat ik zelf kan nadenken	
- afleiding	
- gaat trager	3 (5%)
- vorige lessen beter	
- negatief zonder een degelijke echte uitleg	
Geen verbeter sleutel, je weet niet of je antwoorden juist zijn	3 (5%)
Moeilijk (gebruiksgemak bij bedienen van de tafel)	1 (2%)



Tabel 10: overzicht van de eigen mening van geïncludeerde studenten met betrekking tot het optimaliseren van een werkzetting met gebruik van de Anatomage tafel.

Antwoorden met betrekking tot het optimaliseren van een werkzetting met gebruik van de Anatomage tafel	Aantal studenten
Meer tijd geven per onderdeel	14 (22%)
Geen antwoord/geen verbetering nodig	26 (41%)
Studenten indelen in kleinere groepen	4 (6%)
Verbetersleutel delen met de studenten	5 (8%)
Voorkeur voor KIN1 en 2, zonder extra uitleg	6 (10%)
Meer uitleg geven, hulp bieden als studenten vast zitten bij gebruik tafel	3 (5%)
Tussenweg tussen nieuwe methode en originele methode, half les en half zelfstandig,...	4 (6%)

Tenslotte werd er gepeild naar de mening van studenten over het gebruik van de Anatomage tafel in beide werkzettingen door middel van open vragen. Studenten mochten hierbij aangeven welke positieve en negatieve punten ze koppelen aan het zelfstandig gebruik van de virtuele dissectietafel en daarnaast mochten ze ook beschrijven hoe ze de werkzetting zelf zouden willen optimaliseren. Deze antwoorden werden achteraf gegroepeerd in Tabel 9 en Tabel 10.

Het positieve punt dat het vaakst aangehaald werd, is de mogelijkheid om zelfstandig en actief te kunnen werken (n=38, 60%). Verder werden er nog diverse voordelen aangehaald, zoals het gebruik van verschillende stations in het hoekenwerk, het werken op eigen tempo, samenwerken in groep en hierbij van elkaar leren, goede ondersteuning door de assistenten, leuke manier om te leren, duidelijker beeld van de oriëntatie van bepaalde organen in het lichaam, organen van dichtbij kunnen bekijken, etc.

Het opvallendste negatieve punt was dat de studenten vonden dat ze te weinig tijd hadden per onderdeel (n=26, 41%) omdat het niet haalbaar was om alle opdrachten binnen het voorziene moment af te werken. Het was echter ook niet de bedoeling om alle opdrachten af te werken aangezien de werkzetting een herhaling was van de leerstof die de studenten al eerder in het leerpad hadden gezien. Er werd ook aangegeven dat er wat onduidelijkheid was (n=18) omwille van te weinig uitleg door de assistenten, de leerstof die nog niet echt goed gekend was, sommige groepen die chaotisch te werk gingen, dat er te weinig interactie was als gevolg van de grote groepsgrootte of doordat medestudenten geen initiatief namen, dat deze manier van werken trager gaat dan de originele lesmethode, dat studenten liever (achteraf) een antwoordsleutel zouden krijgen om te kunnen inschatten of hun antwoorden op de vragen bij de anatomische modellen en video's juist waren en dat de dissectietafel te wensen overlaat in het gebruiksgemak. Tenslotte beantwoordde een deel van de studenten (n=9, 14%) deze vraag niet.

De meest voorkomende suggestie om een werkzetting met gebruik van de Anatomage tafel te optimaliseren was dat er meer tijd mocht gegeven worden per onderdeel (n=14, 22%), dat de groepsgrootte nog meer beperkt mocht worden (n=4, 6%), dat de verbetersleutel met de studenten gedeeld mocht worden (n=5) en dat er meer uitleg gegeven of hulp geboden mocht worden als de studenten niet meer zelfstandig verder konden met een bepaalde opdracht. Tenslotte noteerde meer

dan de helft van de studenten dat er geen verbetering nodig was of lieten deze vraag onbeantwoord (n=26, 41%).

## 2.4 Discussie

In het tweede deel van deze masterproef werd met behulp van een eigen onderzoek onderzocht welke impact virtuele dissectie had op de perceptie van de studenten met betrekking tot de effectiviteit van hun leerproces (minder studietijd, gemakkelijker onthouden van de leerstof, betere voorbereiding op het examen en verdiepen in de leerinhouden), de motivatie, het inzicht in de anatomie, het gebruiksgemak van de Anatomage tafel en de voorkeur van de studenten met betrekking tot de onderwijsvorm. De belangrijkste observaties waren dat: 1) het gebruik van de Anatomage tafel leidde tot een significante verbetering in de effectiviteit van het leerproces gerapporteerd door de studenten zelf, het inzicht in de anatomie, de motivatie en het gebruiksgemak, 2) de voorkeur van studenten met betrekking tot het format van werkzittingen om anatomie aan te leren, uitging naar een combinatie van de Anatomage tafel met fysieke anatomische modellen, waarbij anatomische video's op voorhand thuis werden bekeken ter zelfstudie en 3) de nieuwe lesmethode was geassocieerd met een significant effectiviteit van het leerproces (minder studietijd, gemakkelijker onthouden van de leerstof, betere voorbereiding op het examen en verdiepen in de leerinhouden), het inzicht in de anatomie en de motivatie gerapporteerd door studenten.

Onze bevindingen waren gelijkaardig aan voorgaande studies. We vermeldden reeds in de literatuurstudie dat het gebruik van virtuele dissectie (Anatomage tafel) leidde tot een toegenomen mate van studeren (Baratz et al., 2019; Bianchi et al., 2020; Darras et al., 2019; Rosario, 2022; Whited et al., 2021) en tot een beter begrip en retentie van de anatomische kennis (Baratz et al., 2019; Bianchi et al., 2020; Darras et al., 2019; Rosario, 2022; Whited et al., 2021). De positieve impact van virtuele dissectie op de leerprestaties van medische studenten kan waarschijnlijk verklaard worden door het feit dat simulatie van het menselijk lichaam in combinatie met "touch control" studenten de mogelijkheid biedt om een lichaam te bekijken, te roteren, in te zoomen, een willekeurig snijvlak te maken, onderdelen toe te voegen of te verwijderen, etc. Daardoor krijgen studenten nauwkeurige digitale informatie op basis van een levensecht lichaam, waardoor hun interesse en aandacht aangewakkerd wordt met als gevolg betere leerprestaties (Abuvatfa et al., 2021). Bovendien werd ook al eerder in literatuur aangetoond dat virtuele dissectie effectiever was dan de traditionele dissectie/prosectie methode omdat de driedimensionale visualisatie van een kadaver de studenten in staat stelde om de grootte, positie van anatomische structuren en de relaties tussen organen, bloedvaten, zenuwen en spieren beter te begrijpen (Bartoletti-Stella et al., 2021; Bin Abdulrahman et al., 2021). Daarnaast verkleinde virtuele dissectie de intellectuele kloof die werd gecreëerd door hoorcolleges die alleen maar tweedimensionale afbeeldingen bevatten, aangezien virtuele dissectie de tijd verkortte die nodig was om theoretische concepten en begrippen uit hoorcolleges te verbinden met "real-life" anatomische structuren (Rosario, 2022). Het is echter wel belangrijk om studenten voldoende tijd te geven om de visualisaties te verkennen op een zelfstandige basis onder begeleiding van een assistent of docent om het inzicht, om het begrip en de retentie van de anatomische kennis te laten toenemen bij gebruik van virtuele dissectie. Dit werd eerder al opgemerkt door (Fyfe et al., 2018; Silen et al., 2022) en de assistenten ervaarden dit ook tijdens de uitvoering van beide werkzittingen in deze masterproef.

Het gebruik van de Anatomage tafel tijdens de werkzittingen zorgde voor een toegenomen motivatie bij studenten. (Baratz et al., 2019; Bianchi et al., 2020; Darras et al., 2019; Rosario, 2022; Whited et al., 2021) rapporteerden eerder al een toegenomen motivatie en zelfvertrouwen bij het gebruik van virtuele dissectie. Belangrijk om hierbij in het achterhoofd te houden is dat het enthousiasme en de

motivatie bij de studenten mogelijks het gevolg was van de “nieuwheid” van de Anatomage tafel, waarmee we bedoelen dat het de eerste keer was voor studenten dat ze zelfstandig aan de slag mochten gaan met de Anatomage tafel (Yammine & Violato, 2015). Verder onderzoek is echter nodig om na te gaan of het enthousiasme en de motivatie van studenten voor de integratie van virtuele dissectie in een anatomisch curriculum duurzaam is of dat de opwindning en/of motivatie na verloop van tijd toch zal afnemen. Daarnaast zagen we aan de hand van het eigen onderzoek dat de motivatie van studenten significant positief gecorreleerd was met de perceptie van de effectiviteit van het leerproces. Motivatie is de reden waarom men studeert en is tegelijkertijd ook een van de grootste obstakels voor docenten, want studenten zullen geen effectieve kennis kunnen opnemen bij een gebrek aan motivatie. De zelfdeterminatietheorie beschreven door Deci en Ryan stelt dat alle mensen drie aangeboren psychologische basisbehoeften delen die, wanneer deze voldaan zijn, leiden tot een hoge autonome motivatie. De drie basisprincipes om autonoom gemotiveerd te zijn worden voorgesteld als het ABC-principe en zijn: autonomie, betrokkenheid en competentie (Deci, 2002; Vansteenkiste et al., 2007). Binnen de zelfdeterminatietheorie worden intrinsieke motivatie en geïnternaliseerde (extrinsieke) motivatie samengebracht onder autonome motivatie (Vansteenkiste et al., 2007). Autonome motivatie kan bereikt worden door activerende leeractiviteiten, structuur en inspraak van de studenten aan te bieden. Een actieve werking waarbij de studenten zelf aan de slag gaan met de Anatomage tafel en anatomische modellen dragen in een grote mate bij aan de autonome motivatie van studenten waardoor de effectiviteit van het leerproces ook toeneemt.

De studenten gaven aan dat ze de Anatomage tafel gemakkelijk in gebruik vonden en achteraf bleek dat het gebruiksgemak van de tafel significant positief gecorreleerd was met de perceptie van de effectiviteit van het leerproces, de motivatie en het inzicht in de anatomie. De Anatomage tafel is een zeer interactief en effectief hulpmiddel (Kazoka & Pilmane, 2018). Het grote voordeel van de Anatomage tafel is dat gebruikers anatomische structuren met een grote nauwkeurigheid kunnen bekijken en beschrijven (Bartoletti-Stella et al., 2021), waardoor de humane anatomie op een realistische manier aangeleerd kan worden. Bovendien kan hetzelfde virtuele beeld steeds opnieuw worden gedissecteerd en kan de software van de Anatomage tafel ook uitgebreid worden met andere toepassingen zoals fysiologie, pathologie, histologie aan de hand van MRI en CT scans of orthopedie waardoor de Anatomische tafel multi inzetbaar wordt (Abuvatfa et al., 2021; Bartoletti-Stella et al., 2021). Daarnaast worden studenten of gebruikers niet rechtstreeks geconfronteerd met een kadaver en blijven digitale kadavers online toegankelijk in tegenstelling tot echte kadavers (Baptiste, 2021). en belangrijk nadeel van virtuele dissectie is de afwezigheid van haptische feedback (tastzin) die studenten wel krijgen bij de reguliere kadaver dissectie. (Darras et al., 2018) vermeldden echter dat het belang van haptische feedback verwaarloosbaar is tijdens de eerste jaren van de opleiding aangezien studenten nog voldoende haptische feedback zullen verkrijgen tijdens hun latere studie jaren.

Deze masterproef toonde verder aan dat studenten verkozen om de leerstof te studeren aan de hand van de Anatomage tafel afgewisseld met anatomische modellen. Zoals reeds vermeld in de literatuurstudie, vormde de combinatie van verschillende lesmethodes een nog nuttiger geheel dan een enkelvoudige lesmethode (Bin Abdulrahman et al., 2021; Boscolo-Berto et al., 2021; Darras et al., 2019; Massalou et al., 2022) en leidde de combinatie ook tot een effectiever tijdsgebruik van de studenten (Baratz et al., 2019; Bianchi et al., 2020; Darras et al., 2019; Rosario, 2022; Whited et al., 2021).

De manier waarop docenten of assistenten de studenten begeleiden tijdens dergelijke lessen, kan mogelijk de sleutel zijn voor de succesvolle implementatie van virtuele dissectie als lesmethode (Fyfe et al., 2018). Het gebruik van de virtuele dissectietafel in het anatomie onderwijs geeft docenten de mogelijkheid om innovatieve educatieve lesmaterialen te ontwikkelen om op die manier studenten op cognitief-intellectueel, diagnostisch en analytisch vlak uit te dagen (Abuvatfa et al., 2021). Het is wel belangrijk om rekening te houden met de digitale competenties van studenten, assistenten en docenten wanneer zij aan de slag gaan met de Anatomage tafel. Niet iedereen heeft een even goed vermogen om te kunnen werken met moderne virtuele apparatuur. Idealiter zouden studenten best al een keer op voorhand kennis kunnen maken met de Anatomage tafel, maar dit is praktisch niet haalbaar. Een compromis is om de handleiding van de Anatomage tafel op voorhand aan de studenten ter beschikking te stellen en om de studenten vaker te laten werken met de Anatomage tafel tijdens meerdere vakken doorheen het academiejaar.

Het pedagogisch gebruik van diverse digitale technologieën in het anatomie onderwijs in de afgelopen jaren leidde tot een grote sprong voorwaarts in het medisch curriculum. Dat werd al duidelijk aan de hand van de literatuurstudie en het eigen onderzoek in het tweede deel van deze masterproef bevestigde deze bevindingen. Daarnaast werd aangetoond dat de combinatie van diverse (digitale) technologieën in vele gevallen kan compenseren voor de afwezigheid van de traditionele dissectie/prosectie methode in educatieve instellingen (Turney, 2007).

## 2.5 Limitaties

Het eigen onderzoek in deze masterproef was ook geassocieerd met enkele limitaties. De gehele vragenlijst bestond uit twee delen (vragenlijst 1 2 2), die elk op een ander moment afgenomen zijn in en vragenlijst) die afgenomen werd voor en na het examen van het vak “neurologische en inwendige systemen” bij eerstejaarsstudenten. Omdat beide vragenlijsten een vervolg waren van elkaar, werd dit gezien als één meetmoment. In de toekomst raden we daarom aan om de gehele vragenlijst (vragenlijst 1 + 2) tijdens meerdere vakken doorheen het academisch jaar af te nemen waardoor de data verkregen op verschillende momenten statistisch vergeleken kunnen worden waardoor er ook meer betrouwbare data verzameld zullen worden. Het eigen onderzoek zou ons nog meer leren als de vragenlijsten ook bij tweede-/derdejaars studenten wordt afgenomen. Daarnaast zou een interventiestudie ons ook meer vertellen. Bij een interventiestudie zouden we vragenlijsten bij studenten kunnen afnemen voordat studenten kennis maken met de Anatomage tafel en na het zelfstandig werken met de tafel, om vervolgens de antwoorden en de examenresultaten te vergelijken.

Ten tweede konden we geen eenduidig besluit trekken betreffende de voorkeur in onderwijsvorm als gevolg van een foutieve vraagstelling (“vraagbias”) in de eerste digitale vragenlijst. We gebruikten de Likert schaal waarbij de studenten de vragen moesten scoren van “helemaal oneens” tot “helemaal eens” met als gevolg dat we tegenstrijdige resultaten in onze statistische analyse ontdekten. In de toekomst is het gebruik van gerichte vragen dan ook aangewezen.

Een derde limitatie was dat er maar één Anatomage tafel beschikbaar was voor de studenten tijdens beide werkzittingen, waardoor niet iedere student evenveel tijd had om zelfstandig met de tafel te werken. Idealiter zouden er niet meer dan acht studenten per sessie met de Anatomage tafel mogen werken, maar dat zorgt voor een logistieke uitdaging voor het curriculum binnen een populaire opleiding zoals ‘revalidatiewetenschappen en kinesitherapie’.

Tenslotte was het gebruik van de Anatomage tafel beperkt tot alleen maar de werkzittingen. Mogelijks zouden de antwoorden van de studenten op onze vragenlijsten afwijken van de huidige resultaten wanneer studenten ook toegang gehad zouden hebben tot de Anatomage tafel buiten deze werkzittingen. Bovendien hadden de studenten de handleiding met betrekking tot de bediening van de Anatomage tafel niet op voorhand doorgenomen, waardoor er kostbare studietijd verloren ging door het aanleren van de bediening van de Anatomage tafel. In de toekomst zouden we dan ook vragen om de handleiding thuis nauwkeurig door te nemen voordat men deelneemt aan de werkzitting.

## Conclusie

Ondanks dat kadaver dissectie en prosectie nog steeds wordt gezien als de gouden standaard in het anatomie onderwijs, zijn er de laatste decennia heel wat diverse - al dan niet digitale - technologieën ontwikkeld. De technologieën die het meest onderzocht werden in de internationale wetenschappelijke literatuur zijn driedimensionale visualisatie, de zogenaamde "immersive technology" - augmented, mixed en virtual reality - en de virtuele dissectietafels.

Deze nieuwe technologieën bleken effectief te zijn in het anatomie onderwijs, al dan niet in combinatie met het traditionele anatomie onderwijs, aangezien de meeste hulpmiddelen leiden tot betere leerprestaties, tot een beter begrip en retentie van de anatomische kennis, tot beter inzicht en interpretatiemogelijkheden van de student en tot betere examenresultaten. Bovendien leidt het gebruik van deze nieuwe (digitale) hulpmiddelen tot een toegenomen motivatie om te leren/studeren, interesse en betrokkenheid van de studenten. Deze nieuwe (digitale) technologieën dragen bij tot activerend onderwijs dat de betrokkenheid van studenten bij hun leerproces verhoogt. Wanneer de studenten de aangereikte informatie opnemen en combineren met hun voorkennis, vaardigheden en attitudes, zullen zij tot een diepgaande verwerking komen. Daarnaast is het bekend dat activerende werkvormen de retentie bij lerenden bevordert en het "priming and recency" effect tegengaat.

Op basis van deze literatuurstudie kunnen we stellen dat er tot op de dag van vandaag al heel wat nieuwe (digitale) hulpmiddelen zijn ontwikkeld, die ingeschakeld kunnen worden in het huidige anatomie onderwijs. Dit brengt ons naadloos naar het tweede deel van de masterproef waarbij er aan de hand van een eigen onderzoek werd aangetoond dat virtuele dissectie met behulp van de Anatomage tafel een positieve impact had op de perceptie van de studenten omtrent de effectiviteit van hun leerproces, de motivatie en het inzicht in de anatomie van eerstejaars studenten "revalidatiewetenschappen en kinesitherapie". Daarnaast verkozen deze studenten de onderwijsvorm waarin virtuele dissectie ingezet werd tijdens activerende werksessies in combinatie met kadaver prosectie.

Samengevat, op basis van deze masterproef kunnen we stellen dat de docent best afstapt van het pure en traditionele kadaver dissectie en/of prosectie onderwijs. In het toekomstige anatomie curriculum schakelt de docent idealiter over naar een combinatie- of hybride vorm waarbij virtuele dissectie in combinatie met anatomische modellen en kadaver dissectie en/of prosectie wordt aangeboden..





## Bibliografie

- Abarca-Olivas, J., Gonzalez-Lopez, P., Fernandez-Cornejo, V., Verdu-Martinez, I., Martorell-Llobregat, C., Baldoncini, M., & Campero, A. (2022). 3D Stereoscopic View in Neurosurgical Anatomy: Compilation of Basic Methods. *World Neurosurgery*, 163, E593-E609. <https://doi.org/10.1016/j.wneu.2022.04.036>
- Abdellatif, H., Al Mushaiqri, M., Albalushi, H., Al-Zaabi, A. A., Roychoudhury, S., & Das, S. (2022). Teaching, Learning and Assessing Anatomy with Artificial Intelligence: The Road to a Better Future. *International Journal of Environmental Research and Public Health*, 19(21), Article 14209. <https://doi.org/10.3390/ijerph192114209>
- Abu Bakar, W. A. W., Man, M., Solehan, M. A., & Sabri, I. A. A. (2021). GAAR: Gross Anatomy using Augmented Reality Mobile Application. *International Journal of Advanced Computer Science and Applications*, 12(5), 162-168. <Go to ISI>://WOS:000668461200021
- Abualadas, H. M., & Xu, L. Achievement of learning outcomes in non-traditional (online) versus traditional (face-to-face) anatomy teaching in medical schools: A mixed method systematic review. *Clinical Anatomy*. <https://doi.org/10.1002/ca.23942>
- Abuvatfa, S. I. K., Bolilyi, V. O., Lunhol, O. M., & Sukhovirska, L. P. (2021). USE OF SECTRA VIRTUAL DISSECTION TABLE IN THE EDUCATIONAL PROCESS. *Information Technologies and Learning Tools*, 83(3), 49-59. <https://doi.org/10.33407/itlt.v83i3.3798>
- Albalushi, H., Al Mushaiqri, M., Sirasanagandla, S. R., & Das, S. (2022). Students' Performance in Face-to-Face, Online, and Hybrid Methods of Teaching and Assessment in Anatomy. *International Journal of Environmental Research and Public Health*, 19(20), Article 13318. <https://doi.org/10.3390/ijerph192013318>
- Alexander, S. M., Pogson, K. B., Friedman, V. E., Corley, J. L., Canario, D. A. H., & Johnson, C. S. (2021). Ultrasound as a Learning Tool in Bachelor-Level Anatomy Education. *Medical Science Educator*, 31(1), 193-196. <https://doi.org/10.1007/s40670-020-01170-1>
- Alfalah, S. F. M., Falah, J. F. M., Alfalah, T., Elfalah, M., Muhaidat, N., & Falah, O. (2019). A comparative study between a virtual reality heart anatomy system and traditional medical teaching modalities. *Virtual Reality*, 23(3), 229-234. <https://doi.org/10.1007/s10055-018-0359-y>
- Alharbi, Y., Al-Mansour, M., Al-Saffar, R., Garman, A., & Al-Radadi, A. (2020). Three-dimensional Virtual Reality as an Innovative Teaching and Learning Tool for Human Anatomy Courses in Medical Education: A Mixed Methods Study. *Cureus*, 12(2), Article e7085. <https://doi.org/10.7759/cureus.7085>
- Alhonkoski, M., Salminen, L., Pakarinen, A., & Veermans, M. (2021). 3D technology to support teaching and learning in health care education - A scoping review. *International Journal of Educational Research*, 105, Article 101699. <https://doi.org/10.1016/j.ijer.2020.101699>
- Alsharif, M. H. K., Gasmalla, H. E. E., Elamin, A. Y., Almasaad, J. M., & Elhag, A. E. (2020). In Light of COVID-19 Crisis: Proposed Guidelines for the "New Norm" of Anatomy Teaching. *Medical Science*, 24(105), 3281-3290. <Go to ISI>://WOS:000604259000044

- Ang, E. T., Chan, J. M., Gopal, V., & Shia, N. L. (2018). Gamifying anatomy education. *Clinical Anatomy*, 31(7), 997-1005. <https://doi.org/10.1002/ca.23249>
- Arantes, M., Arantes, J., & Ferreira, M. A. (2018). Tools and resources for neuroanatomy education: a systematic review. *Bmc Medical Education*, 18, Article 94. <https://doi.org/10.1186/s12909-018-1210-6>
- Asensio Romero, L., Asensio Gómez, M., Prats-Galino, A., & Juanes Méndez, J. A. (2018). 3D Models of Female Pelvis Structures Reconstructed and Represented in Combination with Anatomical and Radiological Sections. *J Med Syst*, 42(3), 37. <https://doi.org/10.1007/s10916-018-0891-z>
- Bains, M., Kaliski, D. Z., & Goei, K. A. (2022). Effect of self-regulated learning and technology-enhanced activities on anatomy learning, engagement, and course outcomes in a problem-based learning program. *Advances in Physiology Education*, 46(2), 219-227. <https://doi.org/10.1152/advan.00039.2021>
- Balogun, W. G. (2019). Using Electronic Tools and Resources to Meet the Challenges of Anatomy Education in Sub-Saharan Africa. *Anatomical Sciences Education*, 12(1), 97-104. <https://doi.org/10.1002/ase.1831>
- Baptiste, Y. M. (2021). Digital Feast and Physical Famine: The Altered Ecosystem of Anatomy Education due to the Covid-19 Pandemic. *Anatomical Sciences Education*, 14(4), 399-407. <https://doi.org/10.1002/ase.2098>
- Baratz, G., Wilson-Delfosse, A. L., Singelyn, B. M., Allan, K. C., Rieth, G. E., Ratnaparkhi, R., Jenks, B. P., Carlton, C., Freeman, B. K., & Wish-Baratz, S. (2019). Evaluating the Anatomage Table Compared to Cadaveric Dissection as a Learning Modality for Gross Anatomy. *Medical Science Educator*, 29(2), 499-506. <https://doi.org/10.1007/s40670-019-00719-z>
- Barmaki, R., Yu, K., Pearlman, R., Shingles, R., Bork, F., Osgood, G. M., & Navab, N. (2019). Enhancement of Anatomical Education Using Augmented Reality: An Empirical Study of Body Painting. *Anatomical Sciences Education*, 12(6), 599-609. <https://doi.org/10.1002/ase.1858>
- Barteit, S., Lanfermann, L., Barnighausen, T., Neuhann, F., & Beiersmann, C. (2021). Augmented, Mixed, and Virtual Reality-Based Head-Mounted Devices for Medical Education: Systematic Review. *Jmir Serious Games*, 9(3), Article e29080. <https://doi.org/10.2196/29080>
- Bartoletti-Stella, A., Gatta, V., Mariani, G. A., Gobbi, P., Falconi, M., Manzoli, L., Faenza, I., & Salucci, S. (2021). Three-Dimensional Virtual Anatomy as a New Approach for Medical Student's Learning. *International Journal of Environmental Research and Public Health*, 18(24), Article 13247. <https://doi.org/10.3390/ijerph182413247>
- Bell, F. E., Neuffer, F. H., Haddad, T. R., Epps, J. C., Kozik, M. E., & Warren, B. C. (2019). Active Learning of the Floor of Mouth Anatomy with Ultrasound [Journal Articles Reports - Research]. 12(3), 310-316.
- Ben Awadh, A., Clark, J., Clowry, G., & Keenan, I. D. (2022). Multimodal Three-Dimensional Visualization Enhances Novice Learner Interpretation of Basic Cross-Sectional Anatomy. *Anatomical Sciences Education*, 15(1), 127-142. <https://doi.org/10.1002/ase.2045>

- Bernard, F., Richard, P., Kahn, A., & Fournier, H. D. (2020). Does 3D stereoscopy support anatomical education? *Surg Radiol Anat*, 42(7), 843-852. <https://doi.org/10.1007/s00276-020-02465-z>
- Bianchi, S., Bernardi, S., Perilli, E., Cipollone, C., Di Biasi, J., & Macchiarelli, G. (2020). Evaluation of Effectiveness of Digital Technologies During Anatomy Learning in Nursing School. *Applied Sciences-Basel*, 10(7), Article 2357. <https://doi.org/10.3390/app10072357>
- Bilir, H., & Ayguzen, C. (2022). The soap carving versus the digital sculpting: Evaluation of students' preferences and performance in dental anatomy course: Pilot study. *European Journal of Dental Education*, 26(1), 216-222. <https://doi.org/10.1111/eje.12752>
- Bin Abdulrahman, K. A., Jumaa, M. I., Hanafy, S. M., Elkordy, E. A., Arafa, M. A., Ahmad, T., & Rasheed, S. (2021). Students' Perceptions and Attitudes After Exposure to Three Different Instructional Strategies in Applied Anatomy. *Advances in Medical Education and Practice*, 12, 607-612. <https://doi.org/10.2147/amep.S310147>
- Binder, J., Krautz, C., Engel, K., Grutzmann, R., Fellner, F. A., Burger, P. H. M., & Scholz, M. (2019). Leveraging medical imaging for medical education - A cinematic rendering-featured lecture. *Annals of Anatomy-Anatomischer Anzeiger*, 222, 159-165. <https://doi.org/10.1016/j.aanat.2018.12.004>
- Birbara, N. S., Sammut, C., & Pather, N. (2020). Virtual Reality in Anatomy: A Pilot Study Evaluating Different Delivery Modalities. *Anatomical Sciences Education*, 13(4), 445-457. <https://doi.org/10.1002/ase.1921>
- Birt, J., Clare, D., & Cowling, M. (2019, Aug 05-07). Piloting Multimodal Learning Analytics using Mobile Mixed Reality in Health Education. *IEEE International Conference on Serious Games and Applications for Health [2019 ieee 7th international conference on serious games and applications for health (segah)]*. IEEE 7th International Conference on Serious Games and Applications for Health (SeGAH), Kyoto, JAPAN.
- Birt, J., Stromberga, Z., Cowling, M., & Moro, C. (2018). Mobile Mixed Reality for Experiential Learning and Simulation in Medical and Health Sciences Education. *Information*, 9(2), Article 31. <https://doi.org/10.3390/info9020031>
- Bogomolova, K., Hierck, B. P., van der Hage, J. A., & Hovius, S. E. R. (2020). Anatomy Dissection Course Improves the Initially Lower Levels of Visual-Spatial Abilities of Medical Undergraduates [Journal Articles Reports - Research]. 13(3), 333-342.
- Bogomolova, K., Sam, A. H., Misky, A. T., Gupte, C. M., Strutton, P. H., Hurkxkens, T. J., & Hierck, B. P. (2021). Development of a Virtual Three-Dimensional Assessment Scenario for Anatomical Education. *Anatomical Sciences Education*, 14(3), 385-393, Article 2055. <https://doi.org/10.1002/ase.2055>
- Bogomolova, K., van der Ham, I. J., Dankbaar, M. E. W., van den Broek, W. W., Hovius, S. E. R., van der Hage, J. A., & Hierck, B. P. (2020). The Effect of Stereoscopic Augmented Reality Visualization on Learning Anatomy and the Modifying Effect of Visual-Spatial Abilities: A Double-Center Randomized Controlled Trial. *Anatomical Sciences Education*, 13(5), 558-567. <https://doi.org/10.1002/ase.1941>

- Bolatli, G., & Kizil, H. (2022). The Effect of Mobile Learning on Student Success and Anxiety in Teaching Genital System Anatomy. *Anatomical Sciences Education*, 15(1), 155-165. <https://doi.org/10.1002/ase.2059>
- Bolek, K. A., De Jong, G., Van der Zee, C., Van Walsum, A. M. V., & Henssen, D. (2022). Mixed-methods exploration of students' motivation in using augmented reality in neuroanatomy education with prosected specimens. *Anatomical Sciences Education*, 15(5), 839-849. <https://doi.org/10.1002/ase.2116>
- Boomgaard, A., Fritz, K. A., Isafiade, O. E., Kotze, R. C. M., Ekpo, O., Smith, M., Gessler, T., Filton, K. J., Cupido, C. C., Aden, B., Yokwe, N., Mayekiso, L., Gxowa, S., Levitt, A., Dlodlo, L., Madushana, N., & Souvestre, D. L. D. (2022). A Novel Immersive Anatomy Education System (Anat\_Hub): Redefining Blended Learning for the Musculoskeletal System. *Applied Sciences-Basel*, 12(11), Article 5694. <https://doi.org/10.3390/app12115694>
- Bork, F., Lehner, A., Eck, U., Navab, N., Waschke, J., & Kugelmann, D. (2021). The Effectiveness of Collaborative Augmented Reality in Gross Anatomy Teaching: A Quantitative and Qualitative Pilot Study [Journal Articles Reports - Research]. 14(5), 590-604.
- Boscolo-Berto, R., Tortorella, C., Porzionato, A., Stecco, C., Picardi, E. E. E., Macchi, V., & De Caro, R. (2021). The additional role of virtual to traditional dissection in teaching anatomy: a randomised controlled trial. *Surgical and Radiologic Anatomy*, 43(4), 469-479. <https://doi.org/10.1007/s00276-020-02551-2>
- Boulger, C., Prats, M., Niku, A., Diaz, M., & Bahner, D. P. (2021). ITSUS: Integrated, Tiered, Self-Directed Ultrasound Scanning for Learning Anatomy. *Cureus*, 13(7), Article e16119. <https://doi.org/10.7759/cureus.16119>
- Bullen, T. R., Brown, K., Ogle, K., Liu, Y. T., & Jurjus, R. A. (2020). Using ultrasound to teach living anatomy to non-medical graduate students. *Surgical and Radiologic Anatomy*, 42(11), 1383-1392. <https://doi.org/10.1007/s00276-020-02436-4>
- Cabero-Almenara, J., & Roig-Vila, R. (2019). The Motivation of Technological Scenarios in Augmented Reality (AR): Results of Different Experiments. *Applied Sciences-Basel*, 9(14), Article 2907. <https://doi.org/10.3390/app9142907>
- Cakmak, Y. O., Daniel, B. K., Hammer, N., Yilmaz, O., Irmak, E. C., & Khwaounjoo, P. (2020). The Human Muscular Arm Avatar as an Interactive Visualization Tool in Learning Anatomy: Medical Students' Perspectives [Journal Articles Reports - Research Tests/Questionnaires]. 13(3), 593-603.
- Cercenelli, L., De Stefano, A., Billi, A. M., Ruggeri, A., Marcelli, E., Marchetti, C., Manzoli, L., Ratti, S., & Badiali, G. (2022). AEducaAR, Anatomical Education in Augmented Reality: A Pilot Experience of an Innovative Educational Tool Combining AR Technology and 3D Printing. *International Journal of Environmental Research and Public Health*, 19(3), Article 1024. <https://doi.org/10.3390/ijerph19031024>
- Ceri, N. G. (2021). Effect of Non-cadaveric Methods on the Anatomy Education of Medical Students. *Meandros Medical and Dental Journal*, 22(1), 105-115. <https://doi.org/10.4274/meandros.galenos.2021.99815>

- Chakraborty, T. R., & Cooperstein, D. F. (2018). Exploring anatomy and physiology using iPad applications. *Anatomical Sciences Education*, 11(4), 336-345. <https://doi.org/10.1002/ase.1747>
- Cobolet, G., Garrison, D., Vons, J., Velut, S., Nutton, V., & Williams, D. J. (2014). Andreas Vesalius--the work. *Vesalius*, 20(1), 19-24.
- Copson, B., Wijewickrema, S., Sorace, L., Jones, R., & O'Leary, S. (2021). Development of a virtual reality clinically oriented temporal bone anatomy module with randomised control study of three-dimensional display technology. *Bmj Simulation & Technology Enhanced Learning*, 7(5), 352-359. <https://doi.org/10.1136/bmjstel-2020-000592>
- Darras, K. E., de Bruin, A. B. H., Nicolaou, S., Dahlstrom, N., Persson, A., van Merrienboer, J., & Forster, B. B. (2018). Is there a superior simulator for human anatomy education? How virtual dissection can overcome the anatomic and pedagogic limitations of cadaveric dissection. *Medical Teacher*, 40(7), 752-753. <https://doi.org/10.1080/0142159x.2018.1451629>
- Darras, K. E., Spouge, R., Hatala, R., Nicolaou, S., Hu, J., Worthington, A., Krebs, C., & Forster, B. B. (2019). Integrated virtual and cadaveric dissection laboratories enhance first year medical students' anatomy experience: a pilot study. *Bmc Medical Education*, 19(1), Article 366. <https://doi.org/10.1186/s12909-019-1806-5>
- Deci, E. L., Ryan, R.M. (2002). *Handbook of self-determination research*. University of Rochester Press.
- Dhar, P., Rocks, T., Samarasinghe, R. M., Stephenson, G., & Smith, C. (2021). Augmented reality in medical education: students' experiences and learning outcomes. *Medical Education Online*, 26(1), Article 1953953. <https://doi.org/10.1080/10872981.2021.1953953>
- Donkin, R., & Rasmussen, R. (2021). Student Perception and the Effectiveness of Kahoot!: A Scoping Review in Histology, Anatomy, and Medical Education. *Anatomical Sciences Education*, 14(5), 572-585. <https://doi.org/10.1002/ase.2094>
- Dreimane, S., & Daniela, L. (2021). Educational Potential of Augmented Reality Mobile Applications for Learning the Anatomy of the Human Body. *Technology Knowledge and Learning*, 26(4), 763-788. <https://doi.org/10.1007/s10758-020-09461-7>
- Emanuel, E. J. (2020). The Inevitable Reimagining of Medical Education. *Jama*, 323(12), 1127-1128. <https://doi.org/10.1001/jama.2020.1227>
- Estai, M., & Bunt, S. (2016). Best teaching practices in anatomy education: A critical review. *Ann Anat*, 208, 151-157. <https://doi.org/10.1016/j.aanat.2016.02.010>
- Fyfe, S., Fyfe, G., Dye, D., & Radley-Crabb, H. (2018). The Anatomage table: Differences in student ratings between initial implementation and established use. *Focus on Health Professional Education-a Multidisciplinary Journal*, 19(2), 41-52. <Go to ISI>://WOS:000445088900005
- Gasteiger, N., van der Veer, S. N., Wilson, P., & Dowding, D. (2022). How, for Whom, and in Which Contexts or Conditions Augmented and Virtual Reality Training Works in Upskilling Health Care Workers: Realist Synthesis. *Jmir Serious Games*, 10(1), Article e31644. <https://doi.org/10.2196/31644>

- Gnanasegaram, J. J., Leung, R., & Beyea, J. A. (2020). Evaluating the effectiveness of learning ear anatomy using holographic models. *Journal of Otolaryngology-Head & Neck Surgery*, 49(1), Article 63. <https://doi.org/10.1186/s40463-020-00458-x>
- Gonzalez, A. A., Lizana, P. A., Pino, S., Miller, B. G., & Merino, C. (2020). Augmented Reality-Based Learning for the Comprehension of Cardiac Physiology in Undergraduate Biomedical Students [Journal Articles Reports - Research]. 44(3), 314-322.
- Guerrero, J. S., Mera, J. S., Lopez, W. G., Reinoso, R. S., & Davila, C. T. (2018, Apr 04-06). Use of Augmented Reality AR in University Environments. International Conference on eDemocracy and eGovernment ICEDEG [2018 fifth international conference on edemocracy & egovernment (icedeg)]. 5th International Conference on eDemocracy and eGovernment (ICEDEG), Quito, ECUADOR.
- Gupta, A., Villegas, C. V., Rosenberg, J., Winchell, R. J., Barie, P. S., & Narayan, M. (2019). Advancing the Education of Stop the Bleed: Development of a Perfused Synthetic Cadaver Model. *J Surg Res*, 244, 516-520. <https://doi.org/10.1016/j.jss.2019.06.041>
- Hackett, M., & Proctor, M. (2018). The effect of autostereoscopic holograms on anatomical knowledge: a randomised trial. *Medical Education*, 52(11), 1147-1155. <https://doi.org/10.1111/medu.13729>
- Hendry, G. D., Frommer, M., & Walker, R. A. (1999). Constructivism and Problem-based Learning. *Journal of Further and Higher Education*, 23(3), 369-371. <https://doi.org/10.1080/0309877990230306>
- Hensen, B., Liss, L., & Klamma, R. (2021, Nov 13-14). ImPres: An Immersive 3D Presentation Framework for Mixed Reality Enhanced Learning. Lecture Notes in Computer Science [Advances in web-based learning - icwl 2021]. 20th International Conference on Web-based Learning (ICWL), City Univ Macau, Macau, PEOPLES R CHINA.
- Huisman, M. C., & Valster, K. M. (2021). Use of iLearning in an Introductory Human Anatomy and Physiology Course [Journal Articles Reports - Research Tests/Questionnaires]. 25(2), 44-52.
- Imai, T., Tanaka, Y., Hatanaka, Y., Suetsugu, T., Sato, Y., Matsushashi, N., Tsunekawa, K., Saiki, T., & Yoshida, K. (2022). Incorporation of virtual reality in the clinical training of medical students studying esophageal and mediastinal anatomy and surgery. *Surgery Today*, 52(8), 1212-1217. <https://doi.org/10.1007/s00595-022-02457-z>
- Iwanaga, J., Loukas, M., Dumont, A. S., & Tubbs, R. S. (2021). A review of anatomy education during and after the COVID-19 pandemic: Revisiting traditional and modern methods to achieve future innovation. *Clin Anat*, 34(1), 108-114. <https://doi.org/10.1002/ca.23655>
- Jacquesson, T., Simon, E., Dauleac, C., Margueron, L., Robinson, P., & Mertens, P. (2020). Stereoscopic three-dimensional visualization: interest for neuroanatomy teaching in medical school. *Surgical and Radiologic Anatomy*, 42(6), 719-727. <https://doi.org/10.1007/s00276-020-02442-6>
- Karim Qayumi, A., & Qayumi, T. (1999). Computer-assisted learning: cyberPatient--a step in the future of surgical education. *J Invest Surg*, 12(6), 307-317. <https://doi.org/10.1080/089419399272296>

- Kazoka, D., & Pilmane, M. (2018, May 25-26). EFFECTIVENESS OF THE DIGITAL IMAGE LIBRARY CASES IN HUMAN ANATOMY STUDIES. Sabiedriba Integracija Izglitiba-Society Integration Education [Society, integration, education: Higher education]. International Scientific Conference on Society, Integration, Education, Rezekne Acad Technologies, Rezekne, LATVIA.
- Kolla, S., Elgawly, M., Gaughan, J. P., & Goldman, E. (2020). Medical Student Perception of a Virtual Reality Training Module for Anatomy Education. *Medical Science Educator*, 30(3), 1201-1210. <https://doi.org/10.1007/s40670-020-00993-2>
- Koop, C. F. A., Marschollek, M., Schmiedl, A., Proskynitopoulos, P. J., & Behrends, M. (2021). Does an Audiovisual Dissection Manual Improve Medical Students' Learning in the Gross Anatomy Dissection Course? *Anatomical Sciences Education*, 14(5), 615-628. <https://doi.org/10.1002/ase.2012>
- Kurul, R., Ögün, M. N., Neriman Narin, A., Avci, S., & Yazgan, B. (2020). An Alternative Method for Anatomy Training: Immersive Virtual Reality [Journal Articles Reports - Research]. 13(5), 648-656.
- Langfield, T., Colthorpe, K., & Ainscough, L. (2018). Online instructional anatomy videos: Student usage, self-efficacy, and performance in upper limb regional anatomy assessment. *Anat Sci Educ*, 11(5), 461-470. <https://doi.org/10.1002/ase.1756>
- Li, Y. S., Lam, C. S. N., & See, C. (2021). Using a Machine Learning Architecture to Create an AI-Powered Chatbot for Anatomy Education. *Medical Science Educator*, 31(6), 1729-1730. <https://doi.org/10.1007/s40670-021-01405-9>
- Lombardi, S. A., Hicks, R. E., Thompson, K. V., & Marbach-Ad, G. (2014). Are all hands-on activities equally effective? Effect of using plastic models, organ dissections, and virtual dissections on student learning and perceptions. *Adv Physiol Educ*, 38(1), 80-86. <https://doi.org/10.1152/advan.00154.2012>
- Massalou, D., Bronsard, N., Hekayem, L., Baque, P., & Camuzard, O. (2022). Modern and synchronized clinical anatomy teaching based on the BDIE method (board-digital dissection-imaging-evaluation). *Surgical and Radiologic Anatomy*, 44(5), 803-808. <https://doi.org/10.1007/s00276-022-02943-6>
- Mavrych, V. (2016). Modern trends in clinical anatomy teaching. *MOJ Anatomy & Physiology*, 2.
- Mendez-Lopez, M., Juan, M. C., Molla, R., & Fidalgo, C. (2022). Evaluation of an Augmented Reality Application for Learning Neuroanatomy in Psychology. *Anatomical Sciences Education*, 15(3), 535-551. <https://doi.org/10.1002/ase.2089>
- Mitrousias, V., Varitimidis, S. E., Hantes, M. E., Malizos, K. N., Arvanitis, D. L., & Zibis, A. H. (2018). Anatomy learning from prosected cadaveric specimens versus three-dimensional software: A comparative study of upper limb anatomy. *Annals of Anatomy-Anatomischer Anzeiger*, 218, 156-164. <https://doi.org/10.1016/j.aanat.2018.02.015>
- Moro, C., Birt, J., Stromberga, Z., Phelps, C., Clark, J., Glasziou, P., & Scott, A. M. (2021). Virtual and Augmented Reality Enhancements to Medical and Science Student Physiology and Anatomy

- Test Performance: A Systematic Review and Meta-Analysis. *Anatomical Sciences Education*, 14(3), 368-376. <https://doi.org/10.1002/ase.2049>
- Moro, C., Phelps, C., Redmond, P., & Stromberga, Z. (2021). HoloLens and mobile augmented reality in medical and health science education: A randomised controlled trial. *British Journal of Educational Technology*, 52(2), 680-694, Article e13049. <https://doi.org/10.1111/bjet.13049>
- Mustafa, A. G., Taha, N. R., Alshboul, O. A., Alsalem, M., & Malki, M. I. (2020). Using YouTube to Learn Anatomy: Perspectives of Jordanian Medical Students. *Biomed Research International*, 2020, Article 6861416. <https://doi.org/10.1155/2020/6861416>
- Mustafa, A. G., Taha, N. R., Zaqout, S., & Ahmed, M. S. (2021). Teaching Musculoskeletal Module using dissection videos: feedback from medical students. *Bmc Medical Education*, 21(1), Article 604. <https://doi.org/10.1186/s12909-021-03036-5>
- Narnaware, Y., & Neumeier, M. (2021). Use of a virtual human cadaver to improve knowledge of human anatomy in nursing students: research article. *Teaching and Learning in Nursing*, 16(4), 309-314. <https://doi.org/10.1016/j.teln.2021.06.003>
- Nausheen, F., Scali, F., & Hassan, S. S. (2021). Impact of multimodality integrated anatomy teaching approach towards teaching effectiveness, student engagement, and social interaction. *European Journal of Anatomy*, 25(1), 93-101. <Go to ISI>://WOS:000797473400012
- Nuanmeesri, S., Kadmateekarun, P., & Poomhira, L. (2019). Augmented Reality to Teach Human Heart Anatomy and Blood Flow [Journal Articles Reports - Research]. 18(1), 15-24.
- Oteri, V., Occhipinti, F., Gribaudo, G., Marastoni, F., & Chisari, E. (2020). Integration of ultrasound in medical School: Effects on Physical Examination Skills of Undergraduates. *Medical Science Educator*, 30(1), 417-427. <https://doi.org/10.1007/s40670-020-00921-4>
- Owolabi, J., Ojiambo, R., Seifu, D., Nishimwe, A., Masimbi, O., Okorie, C. E., Ineza, D., & Bekele, A. (2022). African Medical Educators and Anatomy Teachers' Perceptions and Acceptance of the Anatomage Table as an EdTech and Innovation: A Qualitative Study. *Advances in Medical Education and Practice*, 13, 595-607. <https://doi.org/10.2147/amep.S358702>
- Paech, D., Klopries, K., Doll, S., Nawrotzki, R., Schlemmer, H. P., Giesel, F. L., & Kuner, T. (2018). Contrast-enhanced cadaver-specific computed tomography in gross anatomy teaching. *European Radiology*, 28(7), 2838-2844. <https://doi.org/10.1007/s00330-017-5271-4>
- Park, J. S., & Jung, Y. W. (2021). Peeled images and sectioned images from real-color volume models of foot. *Surgical and Radiologic Anatomy*, 43(1), 37-43. <https://doi.org/10.1007/s00276-020-02534-3>
- Parsons, D., & MacCallum, K. (2021). Current Perspectives on Augmented Reality in Medical Education: Applications, Affordances and Limitations. *Advances in Medical Education and Practice*, 12, 77-91. <https://doi.org/10.2147/amep.S249891>
- Pascoe, M. A., & Betts, K. (2020). Use of a Digital, Profession-Specific Dissection Guide Is Associated with Improved Examination Performance and Student Satisfaction. *Medical Science Educator*, 30(3), 1025-1034. <https://doi.org/10.1007/s40670-020-01000-4>



- Patra, A., Asghar, A., Chaudhary, P., & Ravi, K. S. (2022). Integration of innovative educational technologies in anatomy teaching: new normal in anatomy education. *Surgical and Radiologic Anatomy*, 44(1), 25-32. <https://doi.org/10.1007/s00276-021-02868-6>
- Pattillo, J. M. (2021). The Smart Skeleton: An Open-Source, Interactive Tool for Teaching Muscle Actions and Joint Movements [Journal Articles Reports - Descriptive]. 45(2), 327-332.
- Prajapati, S., Madrigal, E., & Friedman, M. T. (2016). Acquisition, Visualization and Potential Applications of 3D Data in Anatomic Pathology. *Discoveries (Craiova)*, 4(4), e68. <https://doi.org/10.15190/d.2016.15>
- Preim, B., & Saalfeld, P. (2018). A survey of virtual human anatomy education systems. *Computers & Graphics-Uk*, 71, 132-153. <https://doi.org/10.1016/j.cag.2018.01.005>
- Raja, B. S., Chandra, A., Azam, M. Q., Das, S., & Agarwal, A. (2022). Anatomage-the virtual dissection tool and its uses: A narrative review. *Journal of Postgraduate Medicine*, 68(3), 156-161. [https://doi.org/10.4103/jpgm.jpgm\\_1210\\_21](https://doi.org/10.4103/jpgm.jpgm_1210_21)
- Richardson, N. S., Zwambag, D., McFall, K., Andrews, D. M., & Gregory, D. E. (2021). Exploring the Utility and Student Perceptions of Synthetic Cadavers in an Undergraduate Human Anatomy Course. *Anatomical Sciences Education*, 14(5), 605-614. <https://doi.org/10.1002/ase.2024>
- Robinson, D. A., Piekut, D. T., Hasman, L., & Knight, P. A. (2020). Cadaveric Simulation Training in Cardiothoracic Surgery: A Systematic Review. *Anatomical Sciences Education*, 13(3), 406-418. <https://doi.org/10.1002/ase.1908>
- Romero, L. A., Gomez, M. A., Prats-Galino, A., & Mendez, J. A. J. (2018, Oct 24-26). Technological development of visualization of magnetic resonance sectional images and pelvic floor ultrasonography for teaching purposes. [Sixth international conference on technological ecosystems for enhancing multiculturalism (teem'18)]. 6th International Conference on Technological Ecosystems for Enhancing Multiculturalism (TEEM), Salamanca, SPAIN.
- Rosario, M. G. (2021). Gross Anatomy during COVID-19: The Effectiveness of Utilizing a 3-D Anatomy Application among Occupational Therapy Students in a Pandemic-Induced Online Course [Journal Articles Reports - Research].
- Rosario, M. G. (2021). The Perceived Benefit of a 3D Anatomy Application (App) in Anatomy Occupational Therapy Courses [Journal Articles Reports - Research].
- Rosario, M. G. (2022). Virtual Dissection Table: A Supplemental Learning Aid for a Physical Therapy Anatomy Course [Journal Articles Reports - Research].
- Ruthberg, J. S., Tingle, G., Tan, L. S., Ulrey, L., Simonson-Shick, S., Enterline, R., Eastman, H., Mlakar, J., Gotschall, R., Henninger, E., Griswold, M. A., & Wish-Baratz, S. (2020). Mixed reality as a time-efficient alternative to cadaveric dissection. *Medical Teacher*, 42(8), 896-901. <https://doi.org/10.1080/0142159x.2020.1762032>
- Sbayeh, A., Qaedi Choo, M. A., Quane, K. A., Finucane, P., McGrath, D., O'Flynn, S., O'Mahony, S. M., & O'Tuathaigh, C. M. P. (2016). Relevance of anatomy to medical education and clinical practice: perspectives of medical students, clinicians, and educators. *Perspect Med Educ*, 5(6), 338-346. <https://doi.org/10.1007/s40037-016-0310-4>

- Silen, C., Karlgren, K., Hjelmqvist, H., Meister, B., Zeberg, H., & Pettersson, A. (2022). Three-dimensional visualisation of authentic cases in anatomy learning - An educational design study. *Bmc Medical Education*, 22(1), Article 477. <https://doi.org/10.1186/s12909-022-03539-9>
- Singer, A. P., Winklehner, T., & Betschart, C. (2021). Interactive three-dimensional female pelvis model for teaching purposes. *Am J Obstet Gynecol*, 224(5), 533-535. <https://doi.org/10.1016/j.ajog.2020.10.015>
- Singh, K., Sarkar, S., Gaur, U., Gupta, S., Adams, O. P., Sa, B., & Majumder, M. A. A. (2021). Smartphones and Educational Apps Use Among Medical Students of a Smart University Campus. *Frontiers in Communication*, 6, Article 649102. <https://doi.org/10.3389/fcomm.2021.649102>
- Singh, R., Shane Tubbs, R., Gupta, K., Singh, M., Jones, D. G., & Kumar, R. (2015). Is the decline of human anatomy hazardous to medical education/profession?--A review. *Surg Radiol Anat*, 37(10), 1257-1265. <https://doi.org/10.1007/s00276-015-1507-7>
- Smyth, L., Carter, J., Valter, K., & Webb, A. L. (2021). Examining the Short-, Medium-, and Long-Term Success of an Embodied Learning Activity in the Study of Hand Anatomy for Clinical Application. *Anatomical Sciences Education*, 14(2), 201-209. <https://doi.org/10.1002/ase.1987>
- Sotgiu, M. A., Mazzarello, V., Bandiera, P., Madeddu, R., Montella, A., & Moxham, B. (2020). Neuroanatomy, the Achille's Heel of Medical Students. A Systematic Analysis of Educational Strategies for the Teaching of Neuroanatomy. *Anatomical Sciences Education*, 13(1), 107-116. <https://doi.org/10.1002/ase.1866>
- Sousa, M., Dal Mas, F., Pesqueira, A., Lemos, C., Verde, J., & Cobiانchi, L. (2021). The Potential of AI in Health Higher Education to Increase the Students' Learning Outcomes. *TEM Journal*, 10, 488-497. <https://doi.org/10.18421/TEM102-02>
- Spiriev, T., Mitev, A., Stoykov, V., Dimitrov, N., Maslarski, I., & Nakov, V. (2022). Three-Dimensional Immersive Photorealistic Layered Dissection of Superficial and Deep Back Muscles: Anatomical Study. *Cureus Journal of Medical Science*, 14(7), Article e26727. <https://doi.org/10.7759/cureus.26727>
- Stojanovska, M., Tingle, G., Tan, L., Ulrey, L., Simonson-Shick, S., Mlakar, J., Eastman, H., Gotschall, R., Boscia, A., Enterline, R., Henninger, E., Herrmann, K. A., Simpson, S. W., Griswold, M. A., & Wish-Baratz, S. (2020). Mixed Reality Anatomy Using Microsoft HoloLens and Cadaveric Dissection: A Comparative Effectiveness Study. *Medical Science Educator*, 30(1), 173-178. <https://doi.org/10.1007/s40670-019-00834-x>
- Stretton, T., Cochrane, T., & Narayan, V. (2018). Exploring mobile mixed reality in healthcare higher education: A systematic review. *Research in Learning Technology*, 26, Article 26. <https://doi.org/10.25304/rlt.v26.2131>
- Strkalj, G., Hulme, A., El-Haddad, J., Luo, K. H., Crafford, D., & Rampe, M. (2018). Students' Perceptions and Usage of Short Anatomy Videos: A Preliminary Study. *International Journal of Morphology*, 36(2), 493-499. <https://doi.org/10.4067/s0717-95022018000200493>

- Sun, W., Chen, H., Zhong, Y., Zhang, W., Chu, F., Li, L., Chen, Y., Wang, X., Wang, Q., Wang, Y., Wei, Y., Liu, L., & Xu, Y. (2022). Three-Dimensional Tooth Models with Pulp Cavity Enhance Dental Anatomy Education [Journal Articles Reports - Research]. 15(3), 566-575.
- Taylor, L., Dyer, T., Al-Azzawi, M., Smith, C., Nzeako, O., & Shah, Z. M. (2022). Extended reality anatomy undergraduate teaching: A literature review on an alternative method of learning. *Annals of Anatomy-Anatomischer Anzeiger*, 239, Article 151817. <https://doi.org/10.1016/j.aanat.2021.151817>
- Tiznado-Matzner, G., Bucarey-Arriagada, S., & Perez, R. L. (2020). Three-dimensional Virtual Models of 3D-Scanned Real Cadaveric Samples Used as a Complementary Educational Resource for the Study of Human Anatomy: Undergraduate Student's Perception of this New Technology. *International Journal of Morphology*, 38(6), 1686-1692. <Go to ISI>://WOS:000585776700029
- Triepels, C. P. R., Smeets, C. F. A., Notten, K. J. B., Kruitwagen, R., Futterer, J. J., Vergeldt, T. F. M., & Van Kuijk, S. M. J. (2020). Does three-dimensional anatomy improve student understanding? *Clin Anat*, 33(1), 25-33. <https://doi.org/10.1002/ca.23405>
- Turney, B. (2007). Anatomy in a Modern Medical Curriculum. *The Annals of The Royal College of Surgeons of England*, 89(2), 104-107. <https://doi.org/10.1308/003588407x168244> %m 17346399
- Vaduva, A. O., Serban, C. L., Lazureanu, C. D., Cornea, R., Vita, O., Gheju, A., Jurescu, A., Mihai, I., Olteanu, E. G., Lupu, V., Pup, A., Cornianu, M., Mure?an, A., Taban, S., & Dema, A. L. C. (2022). Three-Dimensional Virtual Pathology Specimens: Decrease in Student Performance upon Switching to Digital Models [Journal Articles Reports - Research]. 15(1), 115-126.
- van Deursen, M., Reuvers, L., Duits, J. D., de Jong, G., van den Hurk, M., & Henssen, D. (2021). Virtual reality and annotated radiological data as effective and motivating tools to help Social Sciences students learn neuroanatomy. *Scientific Reports*, 11(1), Article 12843. <https://doi.org/10.1038/s41598-021-92109-y>
- Van Ruyskensvelde, S., Verstraete, P., Simons, M., & Van Dooren, W. (2019). Module 2: Historisch overzicht van de pedagogiek en het onderzoek over Leren. *Universitaire Pers Leuven. (Leren in Maatschappelijk Betrokken Onderwijs: Basisinzichten Voor Leraren Nu En in De Toekomst)*
- Vansteenkiste, M., Sierens, E., Soenens, B., & Lens, W. (2007). Willen, moeten en structuur: over het bevorderen van een optimaal leerproces. *BEGELEID ZELFSTANDIG LEREN*, 37, 1-27. <http://hdl.handle.net/1854/LU-420619>
- Vesalius, A. (1998). *De humani corporis fabrica* : Basel, 1543. Octavo edition. Palo Alto, CA : Octavo, [1998] ©1998. <https://search.library.wisc.edu/catalog/999877146002121>
- von Hagens, G., Tiedemann, K., & Kriz, W. (1987). The current potential of plastination. *Anat Embryol (Berl)*, 175(4), 411-421. <https://doi.org/10.1007/bf00309677>
- Wainman, B., Aggarwal, A., Birk, S. K., Gill, J. S., Hass, K. S., & Fenesi, B. (2021). Virtual Dissection: An Interactive Anatomy Learning Tool. *Anatomical Sciences Education*, 14(6), 788-798. <https://doi.org/10.1002/ase.2035>

- Wainman, B., Pukas, G., Wolak, L., Mohanraj, S., Lamb, J., & Norman, G. R. (2020). The Critical Role of Stereopsis in Virtual and Mixed Reality Learning Environments. *Anatomical Sciences Education*, 13(3), 398-405. <https://doi.org/10.1002/ase.1928>
- Wainman, B., Wolak, L., Pukas, G., Zheng, E., & Norman, G. R. (2018). The superiority of three-dimensional physical models to two-dimensional computer presentations in anatomy learning. *Medical Education*, 52(11), 1138-1146. <https://doi.org/10.1111/medu.13683>
- Wang, C., Daniel, B. K., Asil, M., Khwaounjoo, P., & Cakmak, Y. O. (2020). A Randomised Control Trial and Comparative Analysis of Multi-Dimensional Learning Tools in Anatomy. *Sci Rep*, 10(1), 6120. <https://doi.org/10.1038/s41598-020-62855-6>
- Wang, H. L., Xu, H. K., Zhang, J. H., Yu, S. B., Wang, M. Q., Qiu, J., & Zhang, M. A. (2020). The effect of 3D-printed plastic teeth on scores in a tooth morphology course in a Chinese university. *Bmc Medical Education*, 20(1), Article 469. <https://doi.org/10.1186/s12909-020-02390-0>
- Weeks, J. K., Pakpoor, J., Park, B. J., Robinson, N. J., Rubinstein, N. A., Prouty, S. M., & Nachiappan, A. C. (2021). Harnessing Augmented Reality and CT to Teach First-Year Medical Students Head and Neck Anatomy. *Academic Radiology*, 28(6), 871-876. <https://doi.org/10.1016/j.acra.2020.07.008>
- Whited, T. M., DeClerk, L., Berber, A., & Phelan, K. D. (2021). An innovative technique to promote understanding of anatomy for nurse practitioner students. *Journal of the American Association of Nurse Practitioners*, 33(5), 348-352. <https://doi.org/10.1097/jxx.0000000000000328>
- WHO. (2020). WHO announces COVID 19 outbreak as an Pandemic. World Health Organisation. Retrieved 12-03-2020 from
- Yammine, K., & Violato, C. (2015). A meta-analysis of the educational effectiveness of three-dimensional visualization technologies in teaching anatomy. *Anat Sci Educ*, 8(6), 525-538. <https://doi.org/10.1002/ase.1510>
- Yu, J. C., Rashid, M., Davila-Cervantes, A., & Hodgson, C. S. (2022). Difficulties with Learning Musculoskeletal Physical Examination Skills: Student Perspectives and General Lessons Learned for Curricular Design. *Teaching and Learning in Medicine*, 34(2), 123-134. <https://doi.org/10.1080/10401334.2021.1954930>
- Yu, L. Y., Ouwering, J., Svetachov, P., van Hoesel, F. H. J., van Ooijen, P. M. A., & Kosinka, J. (2022). VeLight: A 3D virtual reality tool for CT-based anatomy teaching and training. *Journal of Visualization*, 25(2), 293-306. <https://doi.org/10.1007/s12650-021-00790-y>
- Yuan, Q., Chen, X. M., Zhai, J., Chen, Y. D., Liu, Q. X., Tan, Z. X., Chen, G., Zhuang, K. L., Zhang, J. Y., Xu, X., Qiang, D., & Shao, X. F. (2021). Application of 3D modeling and fusion technology of medical image data in image teaching. *Bmc Medical Education*, 21(1), Article 194. <https://doi.org/10.1186/s12909-021-02620-z>
- Zampieri, F., Zanatta, A., Elmaghawry, M., Bonati, M. R., & Thiene, G. (2013). Origin and development of modern medicine at the University of Padua and the role of the "Serenissima" Republic of Venice. *Glob Cardiol Sci Pract*, 2013(2), 149-162. <https://doi.org/10.5339/gcsp.2013.21>

- Zargaran, A., Turki, M. A., Bhaskar, J., Spiers, H. V. M., & Zargaran, D. (2020). The Role of Technology in Anatomy Teaching: Striking the Right Balance. *Advances in Medical Education and Practice*, 11, 259-266. <https://doi.org/10.2147/amep.S240150>
- Zhang, X. Q., Xu, Z., Tan, L. W., Li, Y., Liu, L., Chen, N., Zhang, S. X., Lamers, W. H., Wu, C. L., & Wu, Y. (2019). Application of three-dimensional reconstruction and printing as an elective course for undergraduate medical students: an exploratory trial. *Surgical and Radiologic Anatomy*, 41(10), 1193-1204. <https://doi.org/10.1007/s00276-019-02248-1>
- Zhao, G. J., Fan, M. J., Yuan, Y. B., Zhao, F., & Huang, H. X. (2021). The comparison of teaching efficiency between virtual reality and traditional education in medical education: a systematic review and meta-analysis. *Annals of Translational Medicine*, 9(3), Article 252. <https://doi.org/10.21037/atm-20-2785>
- Zhao, J. J., Xu, X. L., Jiang, H. L., & Ding, Y. (2020). The effectiveness of virtual reality-based technology on anatomy teaching: a meta-analysis of randomized controlled studies. *Bmc Medical Education*, 20(1), Article 127. <https://doi.org/10.1186/s12909-020-1994-z>
- Zilverschoon, M., Custers, E. J., Cate, O. t., Kruitwagen, C. L. J. J., & Bleys, R. L. A. W. (2022). Support for Using a Three-Dimensional Anatomy Application over Anatomical Atlases in a Randomized Comparison [Journal Articles Reports - Research]. 15(1), 178-186.
- Zinchenko, Y. P., Khoroshikh, P. P., Sergievich, A. A., Smirnov, A. S., Tummyalis, A. V., Kovalev, A. I., Gutnikov, S. A., & Golokhvast, K. S. (2020). Virtual reality is more efficient in learning human heart anatomy especially for subjects with low baseline knowledge. *New Ideas in Psychology*, 59, Article 100786. <https://doi.org/10.1016/j.newideapsych.2020.100786>



## Bijlagen

### Bijlage 1: Zoekstrategie literatuurstudie

Tabel 11: overzicht van de zoektermen die gebruikt werden tijdens de zoekstrategie voor de literatuurstudie en het aantal gevonden publicaties in de verschillende databases.

Mesh term "AND"	Synoniem "OR"	# publicaties in ERIC	# publicaties in Web of Knowledge	# publicaties in Pubmed
Technology	Technic	104	220	30
	Learning tool	318	/	30
Education	Teaching	111	227	30
	Medicine	104	219	30
	Medical education	104	219	30
Learning	Studying	105	251	30
	Teaching	120	244	63
	Training	110	1064	102
Anatomy	Dissection	105	11	30
	Morphology	119	73	30





## Studie: het gebruik en de effectiviteit van de virtuele dissectietafel 'Anatmage' in het anatomie onderwijs

### Informatiebrief

Beste student revalidatiewetenschappen en kinesitherapie,

In het kader van onze masterproef voor de opleiding 'educatieve master in de gezondheidswetenschappen' onder leiding van prof. Dr. Anouk Agten, willen we onderzoeken of het gebruik van de virtuele dissectietafel 'Anatmage', waarmee jullie reeds kennismaakten in voorgaande vakken, even effectief is als de traditionele kadaver dissectie methode.



#### **Waarover gaat de studie?**

Tijdens dit onderzoek wordt er onderzocht of het gebruik van virtuele dissectie een positieve of negatieve impact heeft op de effectiviteit van jullie leerproces, motivatie en betrokkenheid tijdens het vak 'neurologische en inwendige systemen' (kwartiel 3) van eerstejaars bachelor studenten 'revalidatiewetenschappen en kinesitherapie'.

#### **Wat onderzoeken we?**

De impact van virtuele dissectie aan de hand van de 'Anatmage tafel' op het leerproces van eerstejaars bachelor studenten 'revalidatiewetenschappen en kinesitherapie' wordt nagegaan door middel van een korte digitale vragenlijst (Google Form) die we jullie zullen bezorgen via jullie UHasselt e-mailadres. Het invullen van deze vragenlijst duurt ongeveer 10 à 15 minuten. We willen jullie vragen om deze digitale vragenlijst twee keer in te vullen; 1 keer voor het examen 'neurologische en inwendige systemen' en 1 keer na afloop van het examen.

#### **Waarom willen we dat onderzoeken?**

Na het uitvoeren van een literatuurstudie, blijkt dat kadaver dissectie een goede manier is om anatomische kennis te vergaren. De traditionele kadaver dissectie heeft echter ook enkele belangrijke nadelen zoals het tekort aan beschikbare lichamen, specimens die kapot gaan en de groeiende aantallen studenten in het anatomie onderwijs. Om deze problemen te overwinnen, werd in het laatste decennium de virtuele dissectietafel zoals de Anatmage tafel ontwikkeld. De virtuele dissectietafel blijkt een zeer interactief en effectief hulpmiddel in het anatomie onderwijs te zijn. De effecten van

virtuele dissectie aan de hand van de Anatomage tafel op de leerprestaties, motivatie en betrokkenheid van de studenten in het hoger onderwijs zijn nog niet eenduidig uitgesproken.

**Willen jullie mee doen met ons onderzoek?**

Lees even verder, we leggen alles uit op de volgende pagina's. Als jullie daarna zeker zijn dat jullie willen meedoen, onderteken dan het toestemmingsformulier en bezorg ons één exemplaar terug. Het ander toestemmingsformulier exemplaar is voor jullie zelf.

Alvast bedankt!

Studieverantwoordelijken:

Kirsten Geers

*Namens de vier andere masterstudenten (Jirka Cops, Elien Gieraerts, Daisy Haesen en Lucinde Smeers)  
in de educatieve master gezondheidswetenschappen Universiteit Hasselt*

## Praktische informatie omtrent de studie

### **Waar en wanneer?**

Het onderzoek vindt plaats tijdens het vak 'neurologische en inwendige systemen' (kwartiel 3) van eerstejaars bachelor studenten 'revalidatiewetenschappen en kinesitherapie'. We willen jullie vragen om deze digitale vragenlijst twee keer in te vullen; 1 keer voor het examen 'neurologische en inwendige systemen' (kwartiel 3) en 1 keer na afloop van het examen. De datums voor het invullen van de vragenlijst worden nog nader bepaald.

### **Wat vragen we van jullie?**

We vragen jullie vrijwillige medewerking voor een totale studieduur van ongeveer een half uurtje tot een uurtje, waarbij jullie twee keer onze digitale vragenlijst moeten invullen (duur is ongeveer 10 à 15 minuten); 1 keer voor het examen 'neurologische en inwendige systemen' (kwartiel 3) en 1 keer na afloop van het examen.

### **Hoeveel kost het jullie?**

Niets! Deelname aan de studie is gratis en jullie betalen geen enkel onderzoek.

### **Heeft het onderzoek risico's?**

Er is geen enkel risico verbonden aan het invullen van een digitale vragenlijst.

### **Wie organiseert dit onderzoek?**

Dit onderzoek gebeurt in opdracht van prof. Dr. Anouk Agten in het kader van onze masterproef voor de opleiding 'educatieve master in de gezondheidswetenschappen'.

### **Mag iedereen meedoen aan het onderzoek?**

Neen, niet iedereen mag meedoen. Voor deze studie selecteren we alleen studenten die het vak 'neurologische en inwendige systemen' (kwartiel 3) voor de eerste keer opnemen in de eerste bachelor 'revalidatiewetenschappen en kinesitherapie'.

### **Mogen jullie stoppen met het onderzoek?**

Ja, jullie kunnen op elk moment beslissen om te stoppen. Stuur ons gewoon een e-mail ([kirsten.geers@student.uhasselt.be](mailto:kirsten.geers@student.uhasselt.be)). We sturen je geen digitale vragenlijst meer. Als je reeds een vragenlijst invulde, blijft deze vragenlijst wél deel van de studie. Maar als je dat echt wil, verwijderen we ook die resultaten.

### **Hoe gaan we om met jullie resultaten?**

We gaan vertrouwelijk om met jullie gegevens volgens de GDPR richtlijnen. Enkel de studieverantwoordelijke (Kirsten Geers) bewaart jullie persoonlijke gegevens. Alle meetresultaten worden gepseudonimiseerd en alle andere onderzoekers of professoren zien alleen die code. Jullie persoonlijke gegevens worden op geen enkele manier gekoppeld aan de meetgegevens en persoonlijke gegevens worden achteraf ook vernietigd. De gegevens bekomen in deze 'Anatomagestudie' worden enkel voor deze studie gebruikt. Indien de resultaten van deze studie gepubliceerd worden in een rapport of wetenschappelijk tijdschrift, zullen jullie gegevens op geen enkele manier bekend gemaakt worden.

### **Mogen jullie informatie vragen over het onderzoek?**

Jullie hebben het recht om aan de studieverantwoordelijke, Kirsten Geers, te vragen welke gegevens we over jou verzamelen voor de studie, en wat de bedoeling ervan is. Jullie hebben ook het recht om deze gegevens in te kijken en te laten verbeteren. Die rechten hebben jullie volgens de wet. Verder informeren de onderzoekers jullie wanneer er belangrijke veranderingen in de procedures, de risico's of de voordelen van de studie zouden zijn.

### **Wat levert jullie dit onderzoek op?**

Door jullie medewerking dragen jullie bij aan ons onderzoek en achteraf bezorgen we jullie natuurlijk de conclusies van de studie. Indien jullie dit wensen, komen jullie ook te weten wat de impact is van virtuele dissectie aan de hand van de 'Anatmage tafel' op de effectiviteit van het leerproces en de motivatie en betrokkenheid van studenten. Bovendien helpen jullie door jullie deelname het onderzoeksteam met het opbouwen van expertise voor de verdere verwezenlijking van virtuele dissectie in het anatomie onderwijs.

### **Hebben jullie nog verder vragen of willen jullie een medewerker spreken?**

Dan kunnen jullie terecht bij:

Kirsten Geers - [kirsten.geers@student.uhasselt.be](mailto:kirsten.geers@student.uhasselt.be)

## Toestemmingsformulier voor de student

GELIEVE DIT DOCUMENT IN TE VULLEN EN TERUG TE BEZORGEN AAN DE  
STUDIEMEDEWERKERS

Volgende gegevens:

Naam en voornaam: .....

Straat : ..... Huisnr:.....

Postcode : ..... Gemeente: .....

Geboortedatum : .....

Geslacht:  man  vrouw  x

Ik wil deelnemen aan de studie 'gebruik en effectiviteit van de virtuele dissectietafel Anatomage'

Ik heb de informatiebief en het toestemmingsformulier gelezen. Ik begrijp deze studie. Ik neem vrijwillig deel aan deze studie.

Ik wens mijn persoonlijke resultaten van de metingen te ontvangen (kruis 1 vakje aan):

- Ja, ik wens persoonlijke resultaten te ontvangen op mijn e-mailadres.
- Neen, ik wens geen persoonlijke resultaten te ontvangen.



Handtekening studieverantwoordelijke Kirsten Geers

Datum: 08/02/2023

---

Handtekening student  
Datum ...../...../ 2023



## Bijlage 4: Vragenlijst 1

**Vraag 1:** E-mailadres student

**Vraag 2:** Aan welke sessie(s) heb je deelgenomen?

- Sessie 1 (INW)
- Sessie 2 (NEURO)
- Sessie 1 en 2 (INW + NEURO)

### **Sectie 1: Demografische- en achtergrondgegevens van de student**

**Vraag 1:** E-mailadres student

**Vraag 2:** Geslacht student

- Man
- Vrouw
- X

**Vraag 3:** Geboortedatum student

**Vraag 4:** Heb je reeds kennis van inwendige en/of neurologische anatomie door een eerdere studie?

- Ja
- Nee

### **Sectie 2: Voorkennis student**

Vraag 1: Heb je reeds kennis van inwendige en/of neurologische anatomie door een eerdere studie?

- Middelbaar
- Bachelor
- EHBO-opleiding
- Andere (hobby's/.../...?)

### **Sectie 3: Gebruik van de virtuele snijtafel**

**Stelling 1:** Het gebruik van de virtuele snijtafel.....

	Helemaal oneens	Oneens	Gemiddeld	Eens	Helemaal eens
hielp mij om de inhoud van de lessen/leerpaden beter te studeren.					
hielp mij om de inhoud van de lessen/leerpaden makkelijker te onthouden.					
was voor mij een meerwaarde als voorbereiding voor het examen.					
was voor mij een meerwaarde om mij te verdiepen in de leerstof.					
verplichtte mij om actief deel te nemen aan de lesactiviteit op een manier die mijn leerproces bevordert.					
zorgde ervoor dat ik meer motivatie ontwikkelde voor het vak anatomie.					
wekte mijn interesse op voor neurologische/inwendige anatomie.					
hielp mij om een 3D beeld te vormen van de neurologische/inwendige structuren in het menselijk lichaam.					
was belangrijk om mijn inzicht in de anatomie te verbeteren. (i.v.g. met de hoorcolleges/atlas/2D afbeeldingen)					
hielp mij om de anatomische structuren beter te begrijpen, te visualiseren en te memoriseren.					



hielp mij om de relaties tussen anatomische structuren/organen beter te begrijpen.					
hielp mij om een beter inzicht te ontwikkelen in de positie van de anatomische structuren ten opzichte van elkaar.					
was eenvoudig, ik kon er vlot mee werken.					
was complex omdat ik meer gefocust was op het toepassen van de handleiding.					

**Stelling 2:** Ik verkies de nieuwe methode (INW en NEURO) op vlak van het gebruik van de virtuele snijtafel boven de originele methode (zie KIN 1 en 2)....

	Helemaal oneens	Oneens	Gemiddeld	Eens	Helemaal eens
omdat ik meer betrokken was bij de les.					
omdat ik actiever deelnam aan de les					

**Stelling 3:** Ik verkies de originele methode (KIN1 en 2) boven de nieuwe methode (INW en NEURO) op vlak van gebruik van de virtuele snijtafel ...

	Helemaal oneens	Oneens	Gemiddeld	Eens	Helemaal eens
Omdat ik meer betrokken was bij de les.					
Omdat ik actiever deelnam aan de les					


**Stelling 4:** Ik verkies ...

	Helemaal oneens	Oneens	Gemiddelde	Eens	Helemaal eens
--	-----------------	--------	------------	------	---------------

kadaver prosectie boven de virtuele snijtafel in anatomie onderwijs.					
om zowel de virtuele snijtafel als prosectie van kadavers te combineren om de inhoud van de lessen/leerpaden te studeren en toe te passen.					
de opbouw van sessie 1 (INW: video's) boven de opbouw van sessie 2 (NEURO: GEEN video's)					
de opbouw van sessie 2 (NEURO: GEEN video's) boven de opbouw van sessie 1 (INW: video's)					

**Vraag 1:** Wat vond je goed aan de werksittingen met het (zelfstandig) gebruik van de virtuele snijtafel?

**Vraag 2:** Wat vond je **niet** goed aan de werksitzingen met het (zelfstandig) gebruik van de virtuele snijtafel?



**Vraag 3:** Hoe zou je de indeling van een werksitzing met de virtuele snijtafel willen optimaliseren?





## Bijlage 5: Vragenlijst 2

### Vraag 1: E-mailadres student

--

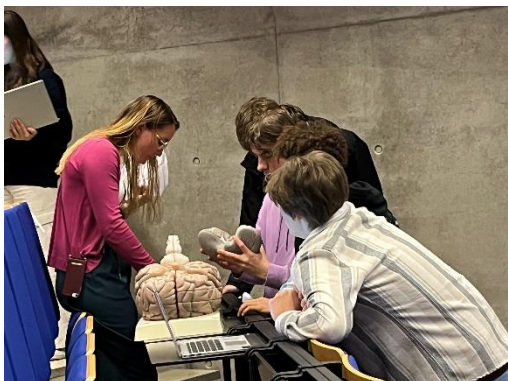**Vraag 2:** Welke invloed had het gebruik van de virtuele dissectietafel op jullie examenvoorbereiding? Scoor onderstaande stellingen.

	Helemaal oneens	Oneens	Gemiddeld	Eens	Helemaal eens
Ik denk dat mijn inzicht bij het studeren beter werd doordat ik zelfstandig mocht werken met de virtuele snijtafel.					
Ik denk dat mijn studietijd verminderd werd doordat ik zelf gebruik kon maken van de virtuele snijtafel.					
Ik zou in de toekomst zowel de virtuele snijtafel als prosectie van kadavers willen gebruiken om de inhoud van de lessen/leerpaden te studeren en toe te passen.					
Ik vond het belangrijk om zelf met de virtuele snijtafel aan de slag te gaan om mijn inzicht in de anatomie te verbeteren. (i.v.g. met de hoorcolleges/atlas/2d afbeeldingen)					

Ik voelde mij goed voorbereid voor het examen NEURO/INW door de nieuwe aanpak met de virtuele snijtafel.					
Ik denk dat mijn examenresultaat verbeterd is door de nieuwe manier waarop de virtuele snijtafel aangeboden werd.					
Ik vond het hoekenwerk (virtuele snijtafel, anatomische modellen, video's) een meerwaarde om mijn anatomische inzicht te verbeteren.					

## Bijlage 6: Creatief product

Er werden twee werkzittingen van 80 minuten ontwikkeld voor het vak 'inwendige en neurologische systemen (kwartier 3) in de eerste bachelor 'revalidatiewetenschappen en kinesitherapie' aan de Universiteit Hasselt. Beide lessen bestonden telkens uit drie afzonderlijke lesonderdelen, namelijk 1) anatomie aanleren met behulp van anatomische video's, 2) anatomie aanleren met behulp van fysieke anatomische modellen, 3) anatomie aanleren met behulp van virtuele dissectie door zelf aan de slag te gaan met de Anatomage tafel. De studenten werden hiervoor in drie groepen ingedeeld en de studenten mochten steeds twintig minuten besteden per lesonderdeel onder toezicht van de masterproef studenten. Hierna is het volledige creatief product toegevoegd met de werkbundels van beide lessen, inclusief een studentenversie en een verbeterleutel.



Universiteit Hasselt

Educatieve master gezondheidswetenschappen

School voor Educatieve Studies

Faculteit Revalidatiewetenschappen

Academiejaar 2022-2023



# Creatief product: Het gebruik en de effectiviteit van digitale technologie in het anatomie onderwijs: de virtuele dissectietafel Anatomage

Dr. Jirka Cops

Kirsten Geers

Elien Gieraerts

Daisy Haesen

Lucinde Smeers

5 juni 2023

Promotor: Prof. dr. Anouk Agten

Copromotor: mevr. Ine Hanssen



## Inhoud

Les 1: inwendige systemen – studentenversie	3
Les 1: inwendige systemen – verbeterleutel	31
Les 2: neurologische systemen – studentenversie	58
Les 2: neurologische systemen – verbeterleutel	89

# LES 1: Inwendige systemen Studentenversie

## DEEL 1: ANATOMISCHE VIDEO'S

### 1. CARDIOVASCULAIR STELSEL

Bekijk aandachtig de volgende filmpjes '5.1.4 Right ventricle' (tot 1'38") en '5.1.5 Left ventricle' via Acland's Video Atlas of Human Anatomy.

<https://aclandanatomy-com.bib-proxy.uhasselt.be/MultimediaPlayer.aspx?multimediaId=10528579>

<https://aclandanatomy-com.bib-proxy.uhasselt.be/MultimediaPlayer.aspx?multimediaId=10528585>

**Beantwoord onderstaande vragen:**

- a. Hoeveel cuspides heeft de linker atrioventriculaire klep en hoe heten deze? Wat is een andere benaming voor deze klep?

---

- b. Hoeveel cuspides heeft de rechter atrioventriculaire klep, welke zijn dit? Wat is een andere benaming voor deze klep?

---

- c. Waarvoor dienen de atrioventriculaire kleppen?

---

- d. Hoe heten de bindweefselvezels die de cuspides van de atrioventriculaire kleppen op hun plaats houden? Met wat staan ze in verbinding? Wat is hun functie?

---

---

---

Bekijk aandachtig het volgende filmpje '5.1.6 Ventricles: outflow pathways' (vanaf 44" tot 2'12")

<https://aclandanatomy-com.bib-proxy.uhasselt.be/MultimediaPlayer.aspx?multimediaId=10528581>

**Beantwoord onderstaande vragen:**

- a. Uit welke kleppen bestaan de valvulae semilunares?

---

- b. Leg de werking uit van deze kleppen?

---

---

---

## **2. SPIJSVERTERINGSSTELSEL**

### **A. PERITONEUM**

**Bekijk volgend filmpje '5.2.2 Abdominal cavity, peritoneum' via Acland's video atlas of human anatomy. Kijk van 0 tot 40" en van 2' tot 2'33".**

<https://aclandanatomy-com.bib-proxy.uhasselt.be/MultimediaPlayer.aspx?multimediaId=10528603>

**Vul onderstaande zinnen aan:**

Het peritoneum of het buikvlies is een dun, \_\_\_\_\_ membraan dat enerzijds de abdominale \_\_\_\_\_ en anderzijds het exterieur van de abdominale \_\_\_\_\_ begrenst.

Het bestaat uit een \_\_\_\_\_ en een \_\_\_\_\_ peritoneum.

### **B. MAAG**

**Bekijk volgend filmpje '5.2.3 Stomach' via Acland's video atlas of human anatomy.**

<https://aclandanatomy-com.bib-proxy.uhasselt.be/MultimediaPlayer.aspx?multimediaId=10528593>

Welke delen moet je verwijderen om de maag volledig te kunnen dissecteren?

---

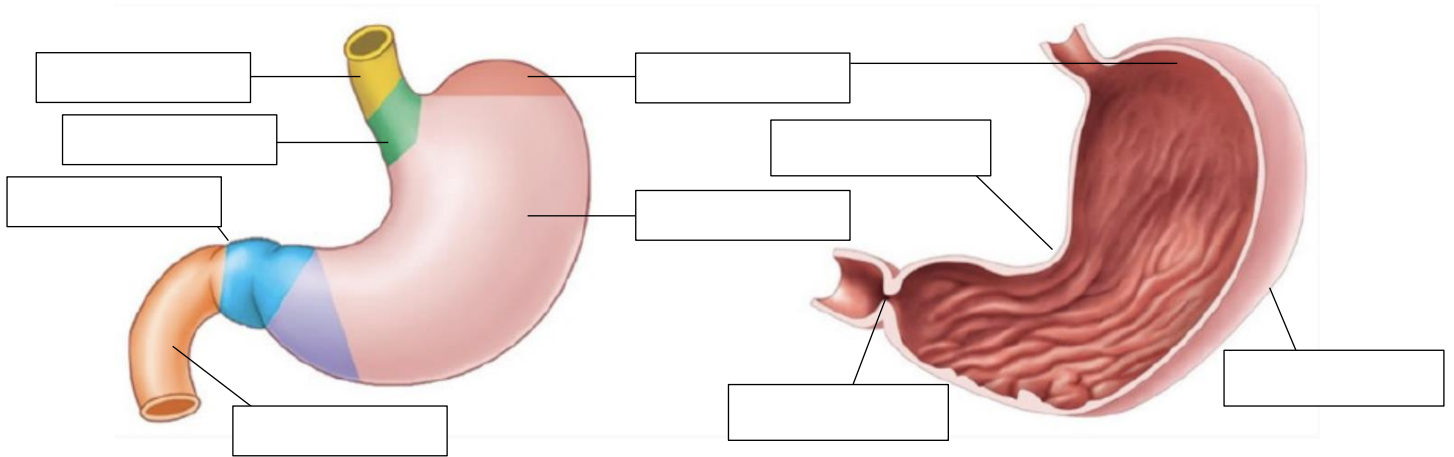
---

---

Verbind het deel met de juiste omschrijving.

<b>A. Pylorus</b>	<b>1. De overgang van oesophagus naar maag.</b>
<b>B. Corpus</b>	<b>2. Verbinding tussen oesophagus en maag.</b>
<b>C. Fundus</b>	<b>3. De overgang van de maag naar de dunne darm (duodenum).</b>
<b>D. Cardia</b>	<b>4. Het bovenste uitpuilende gedeelte onder het diafragma.</b>
<b>E. Oesophagale sfincter</b>	<b>5. Verbinding tussen maag en dunne darm (duodenum).</b>
<b>F. Pylorussfincter</b>	<b>6. Het grote middelste gedeelte.</b>

Duid op onderstaande tekening de volgende delen aan: pylorus, corpus, fundus, cardia, pylorussfincter, duodenum, oesophagus, curvatura minor, curvatura major.

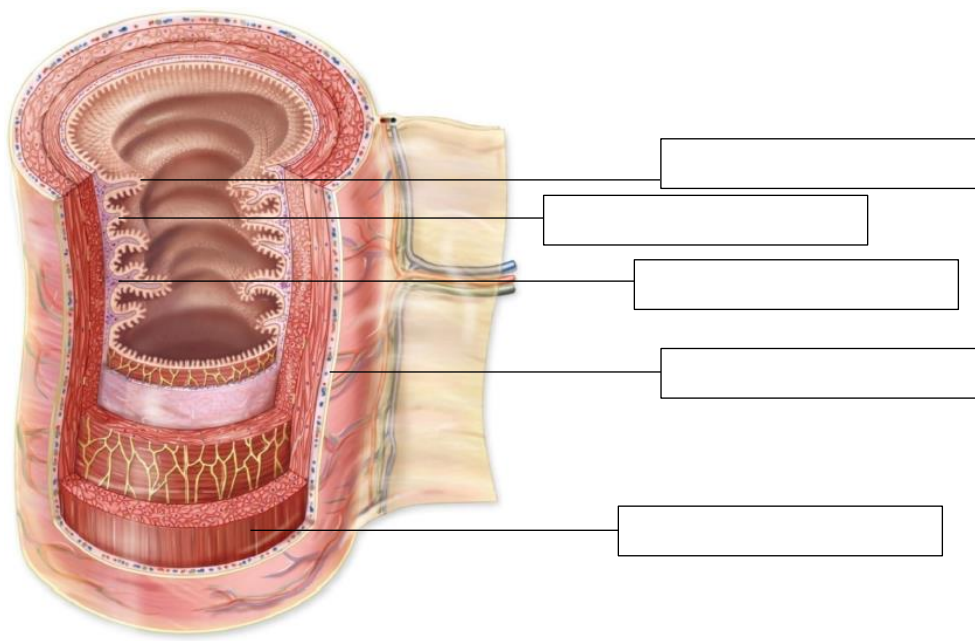


**C. DUNNE DARM**

Bekijk volgend filmpje '5.2.9 Jejunum-ilium' via Acland's video atlas of human anatomy.

<https://aclandanatomy-com.bib-proxy.uhasselt.be/MultimediaPlayer.aspx?multimediald=10528617>

Benoem op onderstaande figuur de volgende delen van de wand van het spijsverteringskanaal: villi, mucosa, submucosa, smooth muscle, serosa.



**Vul onderstaande zinnen aan:**

Wegens de omvang van de dunne darm is het belangrijk dat de dunne darm op zijn locatie blijft. Het \_\_\_\_\_ zorgt dat dit gebeurt. In het mesenterium bevinden zich alle nodige \_\_\_\_\_ en \_\_\_\_\_ om de dunne darm goed te kunnen laten functioneren.

#### **D. LEVER**

**Bekijk volgend filmpje '5.2.16 Liver: principal features' via Acland's video atlas of human anatomy.**

<https://aclandanatomy-com.bib-proxy.uhasselt.be/MultimediaPlayer.aspx?multimediald=10528627>

**Vul onderstaande zinnen aan:**

De lever is het grootste abdominale orgaan en ligt \_\_\_\_\_ in de buikholte, boven de maag. De lever is omgeven door een taai, vezelig kapsel en wordt door het \_\_\_\_\_ peritoneum beschermd.

De lever bestaat uit vier kwabben:

\_\_\_\_\_

#### **E. PANCREAS**

**Bekijk volgend filmpje '5.2.19 Pancreas' via Acland's video atlas of human anatomy.**

<https://aclandanatomy-com.bib-proxy.uhasselt.be/MultimediaPlayer.aspx?multimediald=10528635>

**Vul onderstaande zinnen aan:**

De pancreas heeft zowel een \_\_\_\_\_ als \_\_\_\_\_ functie.

De pancreas bestaat uit 3 delen:

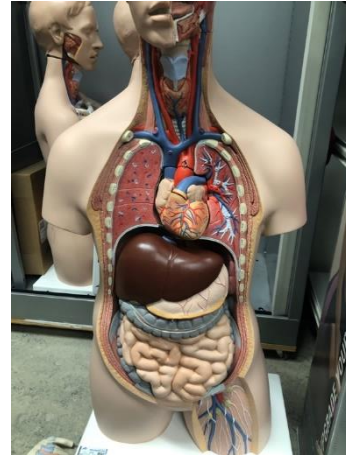
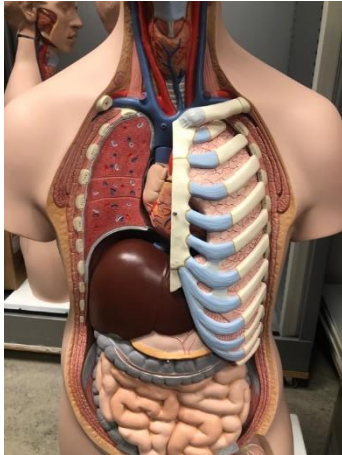
1. \_\_\_\_\_
2. \_\_\_\_\_
3. \_\_\_\_\_



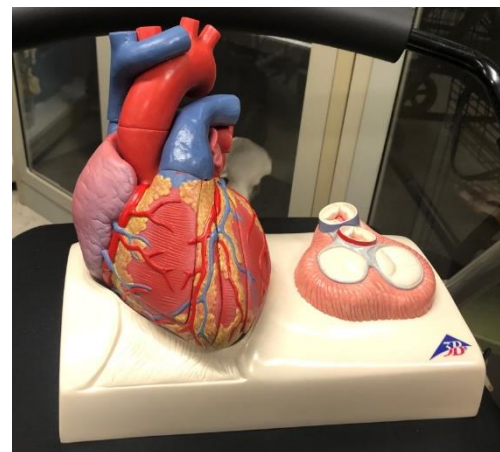
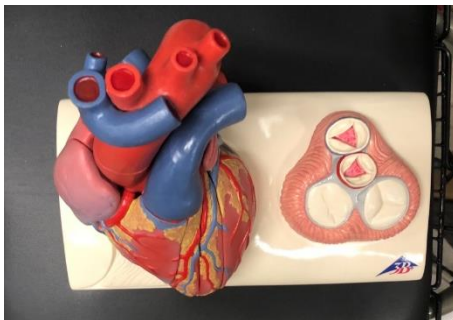
## DEEL 2: ANATOMISCHE MODELLEN

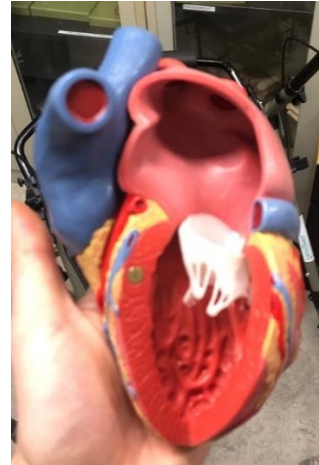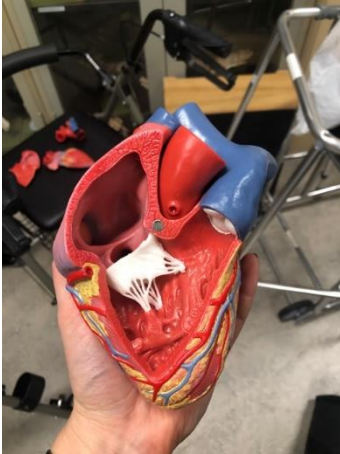
Een overzicht van de gebruikte modellen:

### MODEL 1: ROMPMODEL MET INGEWANDEN

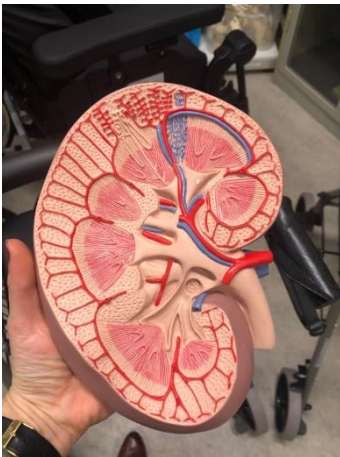


### MODEL 2: HET HART





### **MODEL 3: DOORSNEDE NIER**



## **1. MODEL 1: ROMPMODEL MET INGEWANDEN**

- a. Haal dit model uit elkaar en puzzel het daarna terug in elkaar.  
Let hierbij op hoe de organen ten opzichte van elkaar gepositioneerd zijn.
  
- b. Probeer zoveel mogelijk onderdelen te benoemen die je ziet in de borst- en buikholte en schrijf ze in onderstaande kader.

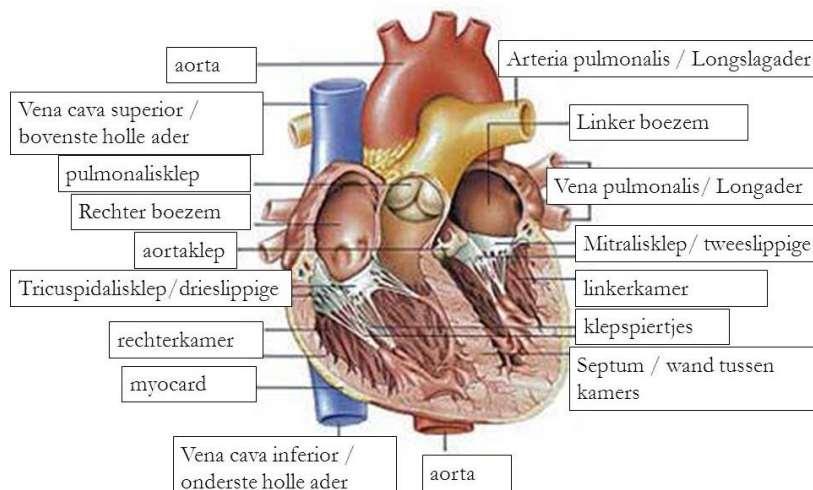


\_\_\_\_\_ en  
\_\_\_\_\_ gepompt.

b. Neem het hart van de staander en bekijk het verloop van de arteriën en venen die je hier ziet vertrekken/aankomen.

Zoek de volgende delen terug op het model:

- arcus aortae
- arteria pulmonalis
- vena pulmonalis
- vena cava superior
- vena cava inferior
- arteriae coronariae



c. Maak de twee deurtjes aan de zijkant van het hart open en houd het voor je borstkas zoals het in je lichaam ligt.

- Vergelijk het myocard aan de linker- en rechterzijde. Wat valt je op?

\_\_\_\_\_

- Wat is hier de verklaring voor?

- \_\_\_\_\_

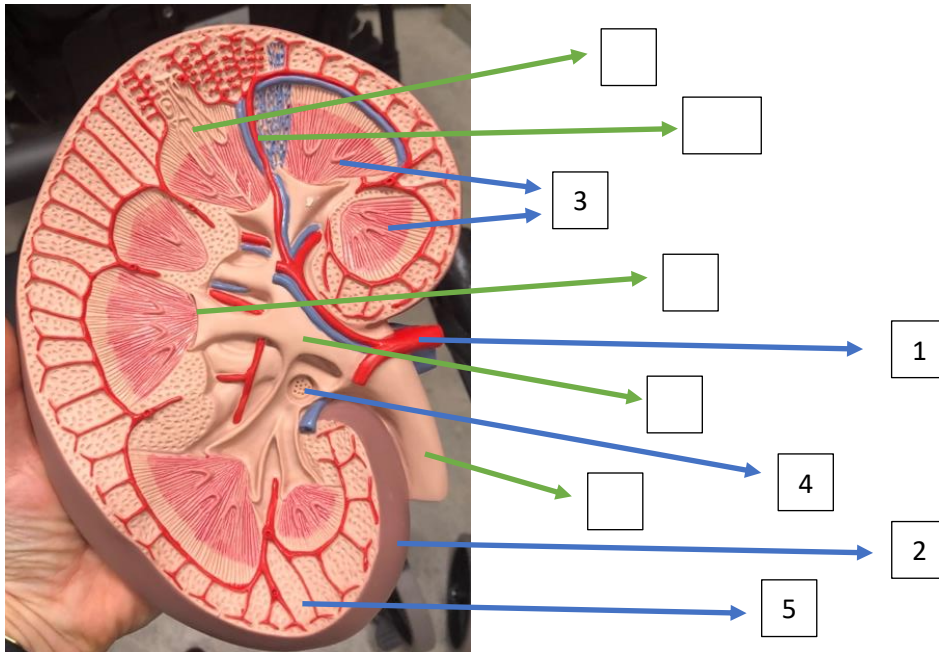
\_\_\_\_\_

- Duid aan wat juist is:

De linkerkant van het hart bevat zuurstofrijk/zuurstofarm bloed.

### 3. MODEL 3: DOORSNEDE NIER

Bekijk de onderdelen die op deze foto staan in detail op het model en schrijf de juiste benaming bij het cijfer OF duidt zelf het cijfer aan op de foto als het woord gegeven is.



1.	
2.	
3.	
4.	
5.	
6.	Calix minor
7.	Ureter
8.	Pelvis renalis
9.	Nefron
10.	Arteria interlobularis

## DEEL 3: ANATOMAGE TABLE 8

### **BELANGRIJK – gebruik van de tafel!**

- 1 student raakt de tafel aan (zie taakverdeling);
- je raakt de tafel aan met de zachte kant van jouw vinger (GEEN NAGELS).
- Opgeslet met juwelen (ringen, ... uitdoen)







### **Taakverdeling:**

- tafelbaas: controleert of de regels worden gerespecteerd door groepsgenoten;
- verslaggever: iemand die alles noteert (NIET OP DE TAFEL);
- gespreksleider: iemand die aangeeft wat de uitvoerder moet doen ;
- uitvoerder: iemand die werkt op de tafel;
- tijdbewaker: iemand die de tijd in het oog houdt.




## Instructies “touch control”

Number of Touches	Movement	Result	Description
<b>Volume Viewing:</b>			
Single	Drag	Rotate	Rendering will rotate about the scanning region's geometric center point.
Two	Drag	Pan	Rendering will pan in the dragged direction.
	Pinch	Zoom in/out	Rendering will become larger or smaller.
	Rotate	Spin	Rendering will rotate about the axis perpendicular to Table surface and through the scanning region's geometric center point. (Settings → <b>Spin</b> Enabled)
Three	Drag up/down	Adjust Clipping Plane	Can adjust clipping plane by scrolling through volume rendering in parallel with initial cutting plane.
<b>Slice Mode Viewing:</b>			
Single	DISABLED	N/A	N/A
Two	Drag	Pan	Slice image will pan in the dragged direction.
	Pinch	Zoom in /out	Slice image will become larger or smaller.
Three	Drag up/down	Scroll through slices	Can scroll through cross-sectional slices of selected data.

## Instructies iconen

Icon	Description
	<p><b>Application Toolbar</b>            Opens the Application toolbar. (Open File, Gross Anatomy, High Res Regional Anatomy, Physiology, Case Library, Histology, Curriculum, Prosection, Minimize, Help, Exit Application, and Cancel).</p>
	<p><b>Learning Assistant</b>            Tap to view more information about a structure.</p>
	<p><b>Layout</b>            Tap the Layout icon to display all Layout options. 3D Layout is selected by default.</p>
	<p><b>3D Layout</b>            Tap to view a volume rendering of the data.</p>
	<p><b>3D-2D Layout</b>            Tap to view a split-screen view of a volume rendering of the data and a cross-section in the axial, coronal, or sagittal plane.</p>
	<p><b>2D Layout</b>            Tap to view one cross-section at a time. Users can view cross-sections in the axial, coronal, or sagittal plane.</p> <p>The user can switch between a single 2D view and two different 2D layouts that contain three 2D slices each. The default slices for these split-screen layouts is Axial, Coronal, and Sagittal. The layouts can be customized to contain slices in Axial, Coronal, Sagittal, and Parallel planes.</p>



	<p><b>Volume Orientation</b> Tap the icon to show orientation icons.</p>
	<p><b>Coronal, Sagittal, Axial Views</b> Tap to select a particular orientation. From top left going clockwise: Coronal View, Sagittal View, Axial View.</p> <p><i>If an orientation icon is tapped a second time, the view will be flipped.</i></p> <p> <b>WARNING:</b> Image orientation is based on scanner/DCM definitions or redefined orientations from Invivo6 software.</p>
	<p><b>90° Rotation</b> Tap once to rotate the image 90° clockwise.</p>
	<p><b>1:1 Life Size Scaling</b> Tap icon to rescale image to life size.</p> <p> <b>WARNING:</b> Exact scaling depends on scan size, scan resolution, and hardware specifications.</p>



### **Custom Clipping Plane**

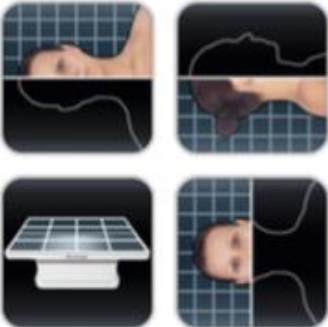




**Step 1:** Tap scalpel icon with the straight line to activate custom clipping plane. The custom clipping plane is activated by default (indicated by a blue highlight.)

**Step 2:** Using one touch, drag anywhere across the volume to generate the custom clipping plane, defined by a blue line. The line will update to show the current clipping definition.

**Step 3:** Release touch to finish defining plane.

**Step 4:** Select a side of the plane to remove by tapping the volume on that side.

Repeat the above steps to create up to six (6) Custom Clipping Planes. After the sixth plane, the seventh plane will replace the first defined Custom Clipping Plane. The eighth will replace the second and so forth.

	<p><b>Predefined Clipping Planes</b>  Select a predefined clipping plane by tapping on the icon. The volume will automatically be clipped in the designated direction. From top left going clockwise: Sagittal Plane, Coronal Plane, Axial Plane, Parallel Plane.</p> <p><i>Parallel defines the Table surface as the clipping plane.</i></p> <p><i>Only one predefined clipping plane may be applied at a time.</i></p>
	<p><b>Flip Clipping Plane</b>  Tap icon to flip visibility between sides of the clipping plane. This affects all predefined clipping planes and the most recently defined custom clipping plane.</p>
	<p><b>Reset Clipping Plane</b>  Tap icon to remove all applied clipping planes (custom and predefined).</p>
	<p><b>Clipping Plane Slider Bar</b>  When a clipping plane, either a predefined or a custom plane, is active, the slider bar can be used to adjust the location of the plane. The slider bar can be used to adjust only the most recently defined clipping plane.</p>
	<p><b>Presets</b>  Tap to show presets numbered 1-10. Use a second tap on one of the numbered icons to select a particular preset, or open the Presets Menu by tapping on the cogwheel icon.</p> <p>Users can create an unlimited number of presets using the Preset Menu. Presets will automatically switch the image in rendering window based on saved definitions. See Table 8.0 “How to Use Presets” for more information on how to create, save to folder and export presets.</p>



### **Visibility Control**

#### *Structures*

Tap icon to open Volume Visibility dialog to adjust rendering window images. User can add/remove structures in data sets or adjust volume rendering view presets for any DCM file data sets. See p. 34 for more information on using the Volume Visibility dialog.

#### *Annotations*

Tap “A” icon next to any entry to turn on all annotations under that entry.



### **Brightness/Contrast Slider Bars**

*When viewing segmented cadaver data:*

Drag the upper slider bar right/left to add/remove large systems

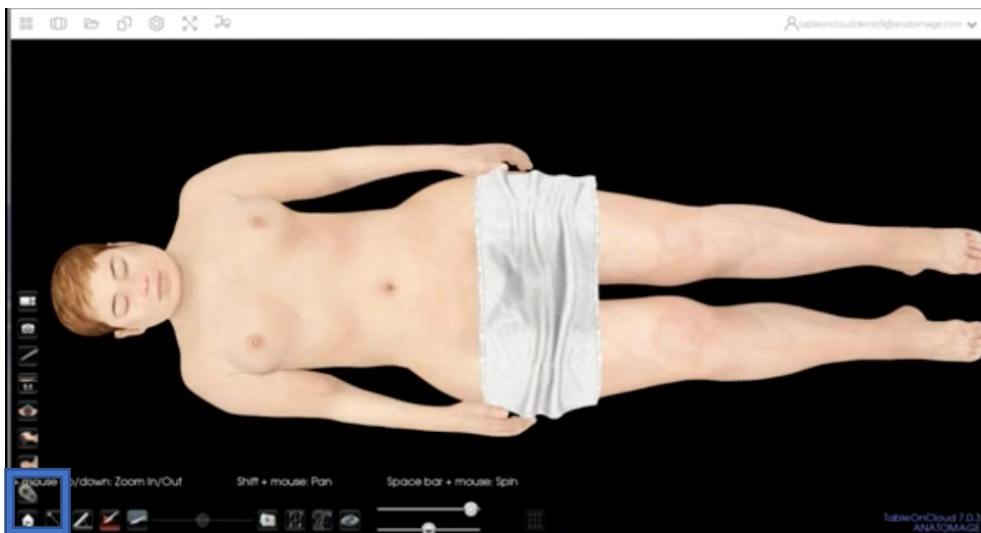
# 1. CARDIOVASCULAIR STELSEL

Het hart is een orgaan dat bloed door het lichaam pompt, weefsels van zuurstof en voedingsstoffen voorziet en afvalstoffen afvoert. De hartslag (pols) van een persoon is een meting van het aantal keren dat het hart elke minuut klopt (slagen/min of bpm).

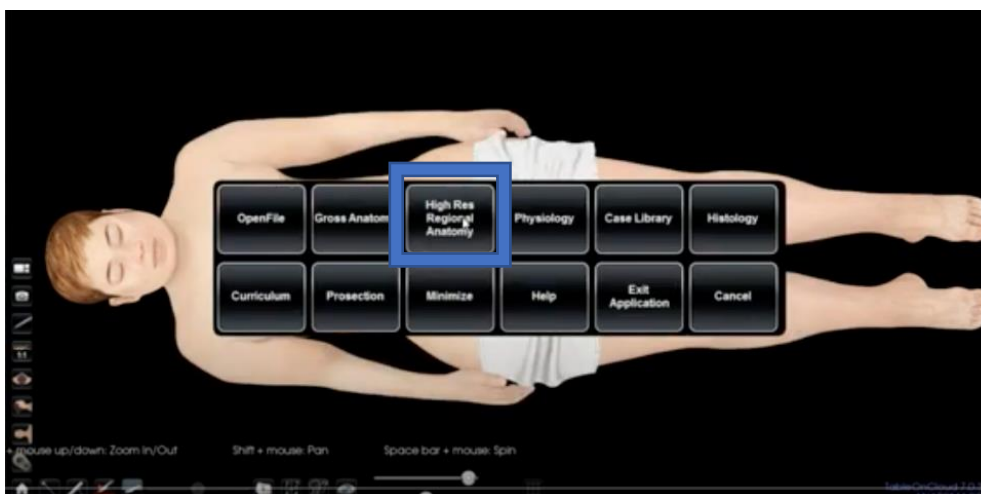
Een normale hartslag in rust bij een volwassene varieert van 60-100 slagen per minuut.

## A. ANATOMIE VAN HET HART

1. Ga naar de “home”- knop.

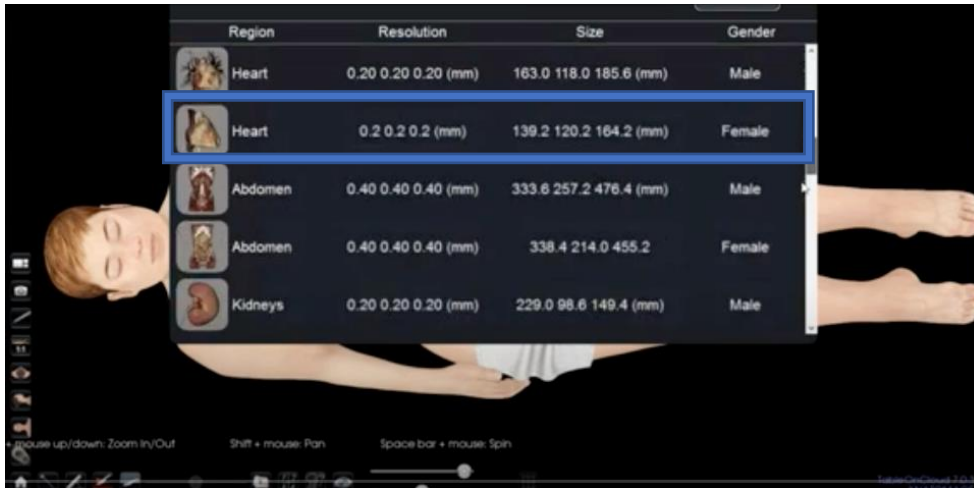

2. Ga naar “High Resolution Regional Anatomy”



3. Duid “het hart” aan. Kies de vrouw.

- Om een doorsnede van het hart te bekomen in sagitaal/frontaal/transversaal vlak, doe je het volgende:
  - i. Ga naar het icoon “mesje”;
  - ii. kies het blauwe mesje;
  - iii. snij zelf de doorsnede door een lijn te trekken.




4. Ontdek het hart. Zie instructies over iconen aan het begin van de bundel.

Benoem samen 10 onderdelen en duid ze aan voor elkaar.

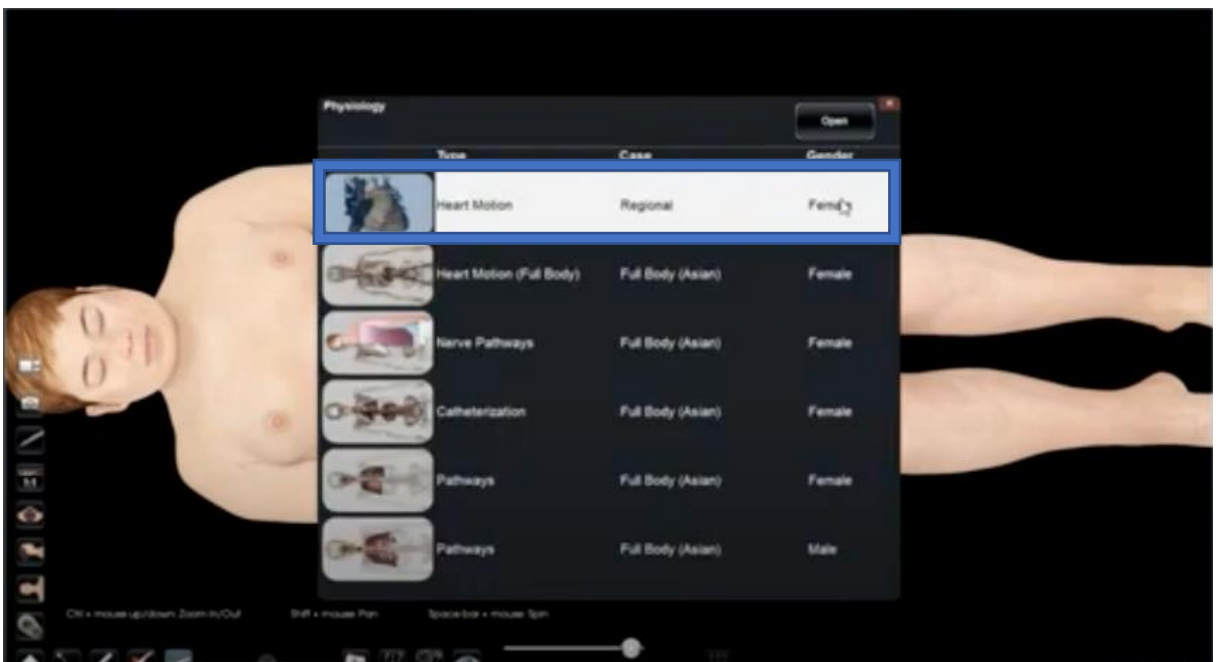
TIP: Wanneer je op het onderdeel duwt, zie je de juiste benaming. Dit kan je gebruiken ter controle.


## B. FYSIOLOGIE VAN HET HART

5. Druk op de “home”-knop. Ga naar “physiology”.



6. Duidt “cardiology” aan. (heart motion)

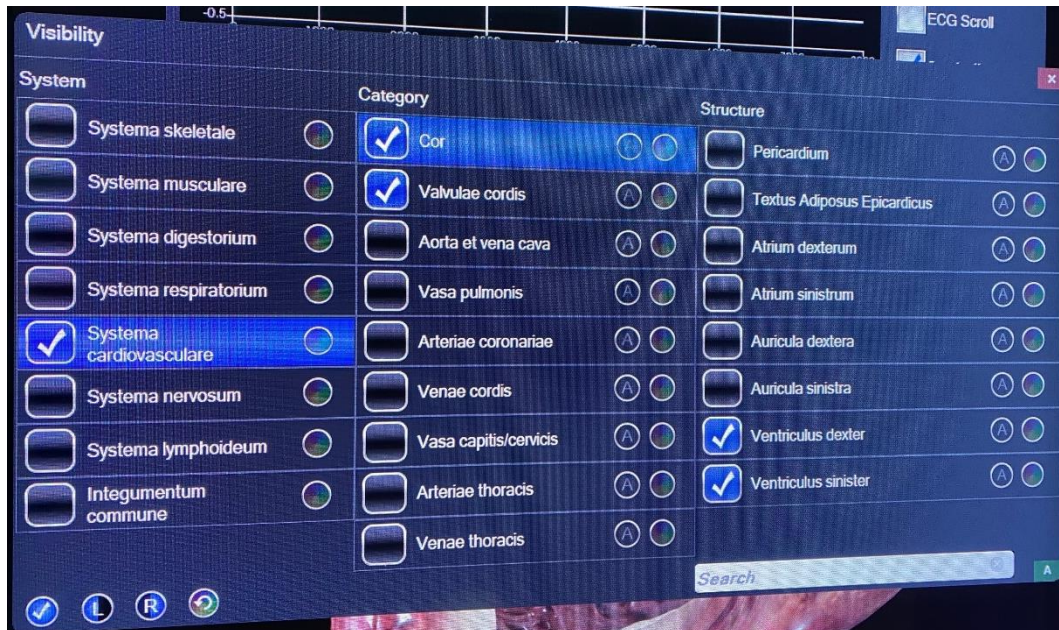


7. Duid het icoon “oog” aan. Zie onderstaande afbeeldingen om te zien wat je best aanvinkt en uitvinkt.

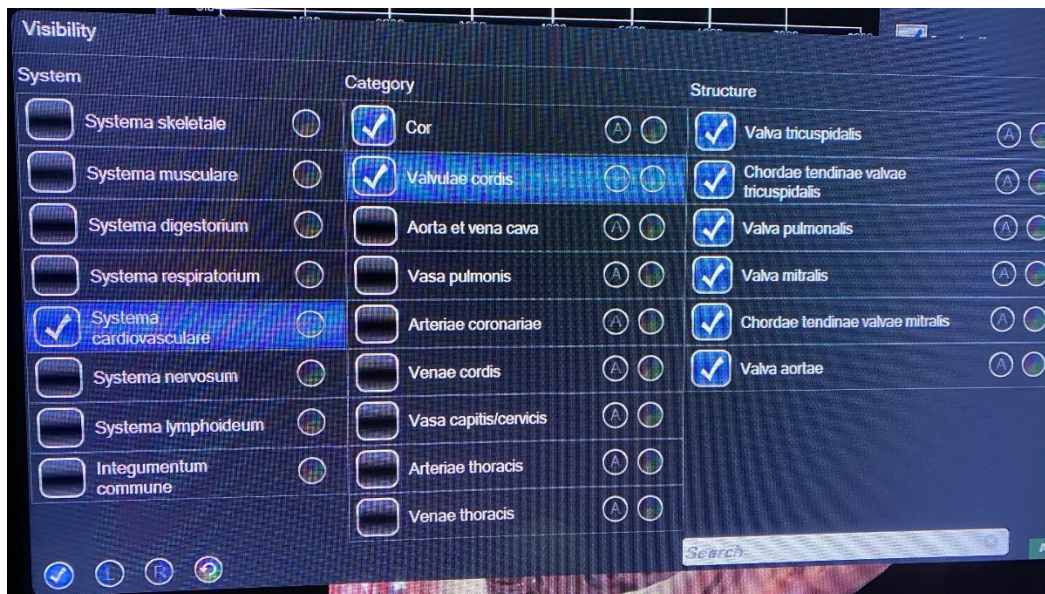



- Systema cardiovasculare → cor → ventriculus dexter en sinister



- Systema cardiovasculare → valvulae cordis → alle valvulae aanduiden



- Als het ECG-venster nog niet is geopend, tik je op het ECG-pictogram onder aan uw scherm om hartbeweging in te schakelen.



- o Gebruik de schuifbalk "Hartslag" om de hartslag in te stellen op ongeveer 70 bpm.



- Observeer de activiteit van het hart bij deze hartslag.
- Schuif nu de schuifbalk Hartslag helemaal naar **links**.
- Wat is de hartslag nu? \_\_\_\_\_
- Kun je een reden bedenken waarom het gevaarlijk zou kunnen zijn om een lagere dan normale hartslag te hebben?

---



---

- Schuif nu de balk helemaal naar **rechts**. Wat is de hartslag nu? \_\_\_\_\_
- Kun je een reden bedenken waarom het gevaarlijk zou kunnen zijn om een hogere dan normale hartslag in rust te hebben?

---

Een manier om de hartslag te meten, is door er rechtstreeks naar te luisteren met een stethoscoop. Heb je je ooit afgevraagd waarom je hart het "lubb dupp"-geluid maakt? Die geluiden worden geproduceerd door het sluiten van de twee sets hartkleppen tijdens specifieke stadia van de hartcyclus. Het eerste geluid klinkt aan het begin van ventriculaire contractie, terwijl het tweede geluid klinkt wanneer de ventrikels beginnen te ontspannen.

### C. ANATOMIE VALVULAE

9. Maak een doorsnede van het hart om mooi de samentrekkingen van de valvulae en ventrikels waar te nemen. NEEM DE BOVENZIJDEN VAN HET HART WEG.

- Om een doorsnede van het hart te bekomen in sagitaal/frontaal/transversaal vlak, doe je het volgende:

- i. Ga naar het icoon "mesje";
- ii. kies het blauwe mesje;
- iii. snij zelf de doorsnede door een lijn te trekken.



10. Observeer de twee sets kleppen in het hart.

- Noem de twee valvae atrioventriculares:

---

- Noem de twee valvulae semilunares:

---

## **D. VENTRICULAIRE DIASTOLE/SYSTOLE**

11. Tik in het ECG-paneel op het pauzepictogram.

- Zorg ervoor dat de ECG-schuifbalk helemaal naar links staat. Dit vertegenwoordigt het hart in een ontspannen toestand.
- Schuif de ECG-schuifbalk langzaam naar rechts om de gebeurtenissen van één hartcyclus of één hartslag weer te geven.

- Welke kleppen sluiten als eerste als je naar rechts schuift?

\_\_\_\_\_

→ Dit vertegenwoordigt het begin van ventriculaire contractie en het "lubb"-geluid.

- Welke kleppen sluiten als tweede? \_\_\_\_\_

→ Dit vertegenwoordigt het begin van ventriculaire relaxatie en het "dupp"-geluid.

- Wat valt je op aan de timing van het openen/sluiten van de verschillende kleppen ten opzichte van elkaar?

\_\_\_\_\_

## **2. ADEMHALINGSSTELSEL**

De longen zijn verantwoordelijk voor de uitwisseling van zuurstof en koolstofdioxide tussen het bloed en de lucht. Ademhaling, of ventilatie, bestaat uit twee fasen: inademing, waarbij zuurstof in de longen wordt gebracht, en uitademing, waarbij koolstofdioxide uit de longen vrijkomt.

Ademhalingsfrequentie is het aantal ademhalingen (één inademing/uitademing) per minuut.

Inademing en uitademing brengen veranderingen in het volume van de borstholte (en longen) met zich mee. Een toename van het volume van de borstholte trekt lucht in de longen, terwijl een afname van het volume lucht naar buiten duwt.

### **A. ANATOMIE LONGEN**

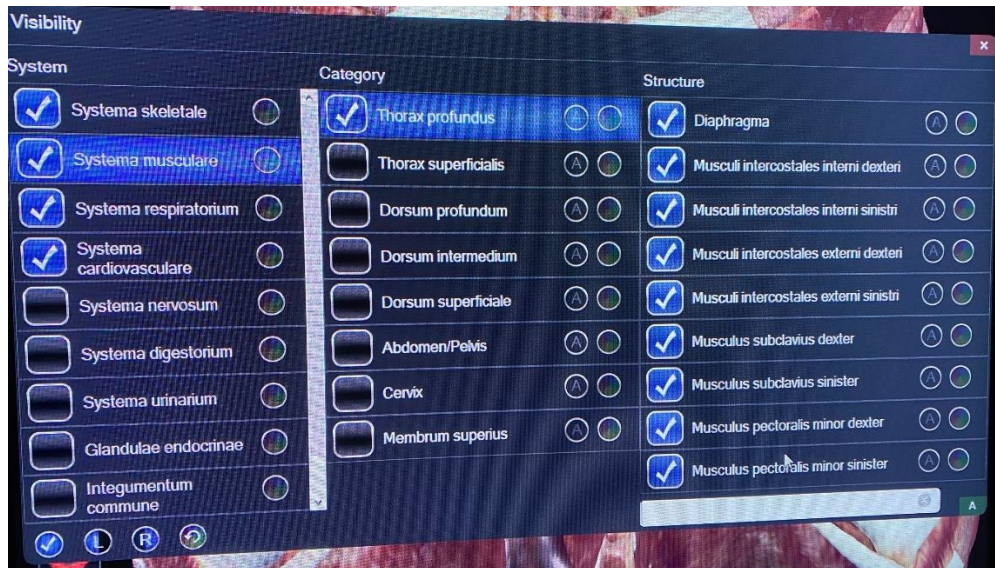


1. Laadt preset 10. (High Resolution Regional Anatomy)

- a. Duid het icoon "oog" aan. Zie onderstaande afbeeldingen om te zien wat je best aanvinkt en uitvinkt.



- systema musculare → thorax profundus → al de spieren



- Welke spier zit direct onder de longen? \_\_\_\_\_
  - Is dit een dwarsgestreepte spier of een gladde spier? \_\_\_\_\_
    - Let op de koepelachtige vorm van deze spier in ontspannen toestand. Wanneer het samentrekt, zal het naar boven/beneden verschuiven (omcirkel één), wat resulteert in uitzetting van de borstholte en longen.
  - Noem de spieren die tussen de ribben liggen \_\_\_\_\_
    - Tijdens de inademing zullen deze spieren samentrekken en de ribbenkast optillen/neerdrukken (omcirkel één), wat resulteert in de uitzetting van de borstholte en de longen.
  - Wat gebeurt er met het volume van de borstholte (en longen) als de hierboven genoemde spieren weer ontspannen worden?
-

- Wat zal het resultaat zijn van deze verandering (met betrekking tot luchtbeweging)?

---

---

De ademhalingsfrequentie kan worden gemeten door een hand op de rug van de patiënt te leggen en te tellen hoe vaak zijn borst in een minuut uitzet.

Een normale ademhalingsfrequentie in rust is 12 tot 16 ademhalingen per minuut.

- Wat denk je dat het betekent als iemand hyperventileert?

---

---

- Denk je dat er meer/minder (omcirkel één) gasuitwisseling plaatsvindt tijdens hyperventilatie?

- Wanneer het kooldioxidegehalte in het bloed daalt, is een fysiologische reactie dat de bloedvaten in de hersenen samentrekken (verkleinen). Gegeven deze informatie en uw antwoord op de vorige vraag, waarom kan iemand die hyperventileert duizelig worden en/of flauwvallen?

---

---

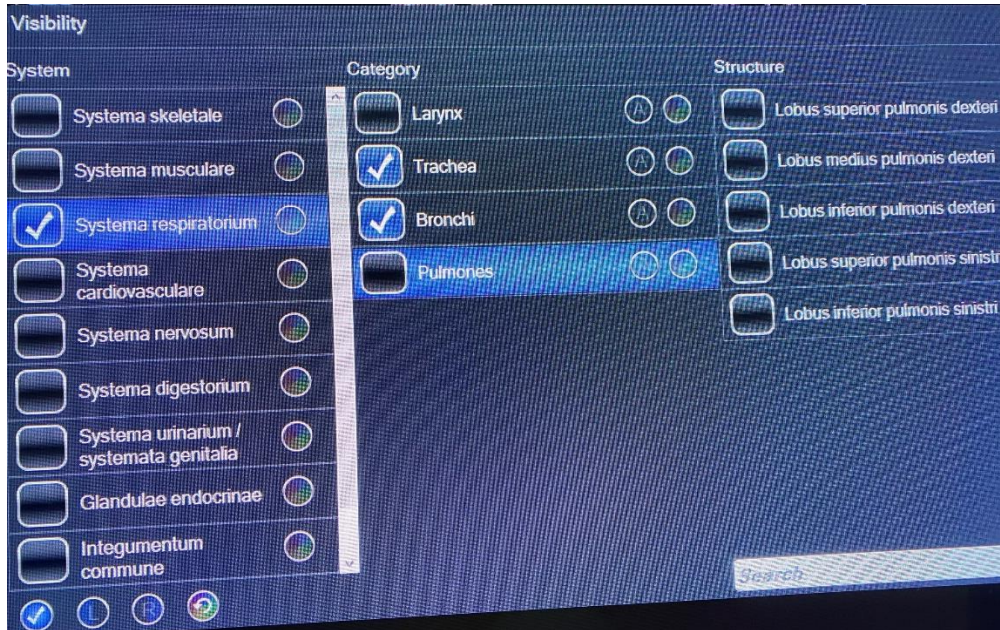
---

2. **Ontdek de longen.** Zie instructies over iconen aan het begin van de bundel.
- a. Benoem samen 4 onderdelen of meer en duid ze aan voor elkaar.
  - b. Duid de onderdelen die behoren tot de luchtgeleidingszone met “groen” aan, de onderdelen die gaan over de gasuitwisselingszone met “rood”.


3. Duid het icoon “oog” aan. Zie onderstaande afbeeldingen om te zien wat je best aanvinkt en uitvinkt.



- Systema respiratorum → trachea/bronchi
- Systema respiratorum → trachea/bronchi + pulmones



- Wat valt je op bij de aanwezigheid van het kraakbeen bij de trachea en bronchiën?

\_\_\_\_\_

- Je kan zien dat de linker bronchus lager ligt dan de rechter. Wat zou daar de reden van zijn?

\_\_\_\_\_

- Welke bronchus is verantwoordelijk voor het verslikken en waarom?

\_\_\_\_\_  
\_\_\_\_\_

- Welk onderdeel staat in relatie met astma en waarom?

\_\_\_\_\_  
\_\_\_\_\_

**LES 1:**  
**Inwendige systemen**  
**Verbetersleutel**

## DEEL 1: ANATOMISCHE VIDEO'S

### 1. CARDIOVASCULAIR

### STELSEL

Bekijk aandachtig de volgende filmpjes '5.1.4 Right ventricle' (tot 1'38") en '5.1.5 Left ventricle' via Acland's Video Atlas of Human Anatomy.

<https://aclandanatomy-com.bib-proxy.uhasselt.be/MultimediaPlayer.aspx?multimediaId=10528579>

<https://aclandanatomy-com.bib-proxy.uhasselt.be/MultimediaPlayer.aspx?multimediaId=10528585>

Beantwoord onderstaande vragen:

- a. Hoeveel cuspides heeft de linker atrioventriculaire klep en hoe heten deze? Wat is een andere benaming voor deze klep?

*Twee: cuspid anterior en posterior. Bicuspidalis klep.*

- b. Hoeveel cuspides heeft de rechter atrioventriculaire klep, welke zijn dit? Wat is een andere benaming voor deze klep?

*Drie: cuspid anterior, posterior en septalis. Tricuspidalis klep.*

- c. Waarvoor dienen de atrioventriculaire kleppen?

*Verhinderen het terugstromen van bloed.*

- d. Hoe heten de bindweefselvezels die de cuspides van de atrioventriculaire kleppen op hun plaats houden? Met wat staan ze in verbinding? Wat is hun functie?

*Chordae tendinae, ze zijn verbonden met papilairspieren (mm. Papillares), dit zijn kegelvormige uitsteeksels op het binnenste oppervlak van het ventrikel. Door de contractie van deze spieren komen de peesdraden strak te staan, waardoor de kleppen niet kunnen 'terugslaan' en bloed niet naar het atrium kan terugstromen.*

Bekijk aandachtig het volgende filmpje '5.1.6 Ventricles: outflow pathways' (vanaf 44" tot 2'12")

<https://aclandanatomy-com.bib-proxy.uhasselt.be/MultimediaPlayer.aspx?multimediaId=10528581>

Beantwoord onderstaande vragen:

- a. Uit welke kleppen bestaan de valvulae semilunares?

*De pulmonalisklep en de aortaklep.*

- b. Leg de werking uit van deze kleppen?

*Bij beide kleppen werken de cuspides als een ventiel dat bij contractie van de ventrikels het bloed laat passeren naar de truncus pulmonalis of de aorta. Na contractie van de ventrikels, daalt de ventrikeldruk onder deze van de druk in de grote arteriën. De zakvormige ruimten worden nu gevuld met bloed en de vrije randen van de slappen komen tegen elkaar te liggen. Op deze manier sluiten de kleppen en wordt het terugstromen van het bloed vanuit de a. pulmonalis en de aorta ascendens naar respectievelijk het rechter- en linkerventrikel verhinderd.*

## 2. SPIJSVERTERINGSSTELSEL

### A. PERITONEUM

Bekijk volgend filmpje '5.2.2 Abdominal cavity, peritoneum' via Acland's video atlas of human anatomy. Kijk van 0 tot 40" en van 2' tot 2'33".

<https://aclandanatomy-com.bib-proxy.uhasselt.be/MultimediaPlayer.aspx?multimediald=10528603>

Vul onderstaande zinnen aan:

Het peritoneum of het buikvlies is een dun, *sereus* membraan dat enerzijds de abdominale *holte* en anderzijds het exterieur van de abdominale *organen* begrenst.

Het bestaat uit een *pariëtaal* en een *visceraal* peritoneum.

### B. MAAG

Bekijk volgend filmpje '5.2.3 Stomach' via Acland's video atlas of human anatomy.

<https://aclandanatomy-com.bib-proxy.uhasselt.be/MultimediaPlayer.aspx?multimediald=10528593>

Welke delen moet je verwijderen om de maag volledig te kunnen dissecteren?



- *Peritoneum*
- *Dunne darm (jejunum, ileum)*
- *Dikke darm (colon)*
- *Lever*

Verbind het deel met de juiste omschrijving.

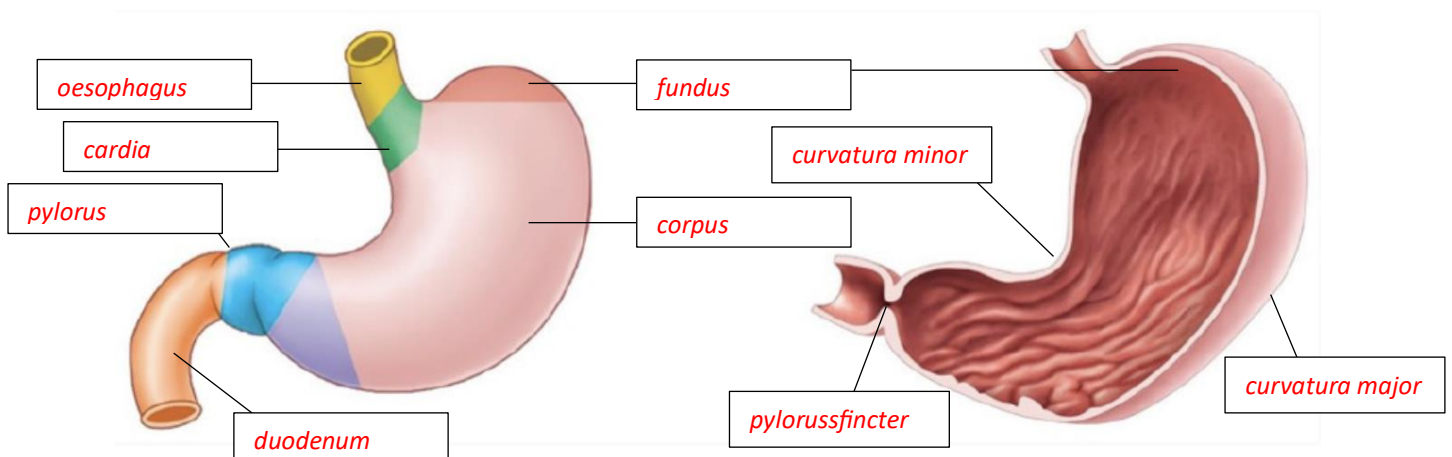
G. Pylorus	7. De overgang van oesophagus naar maag.
H. Corpus	8. Verbinding tussen oesophagus en maag.
I. Fundus	9. De overgang van de maag naar de dunne darm (duodenum).
J. Cardia	10. Het bovenste uitpuilende gedeelte onder het diafragma.
K. Oesophagale sfincter	11. Verbinding tussen maag en dunne darm (duodenum).
L. Pylorussfincter	12. Het grote middelste gedeelte.

*A - 3*      *D - 1*

*B - 6*      *E - 2*

*C - 4*      *F - 5*

Duid op onderstaande tekening de volgende delen aan: pylorus, corpus, fundus, cardia, pylorussfincter, duodenum, oesophagus, curvatura minor, curvatura major.

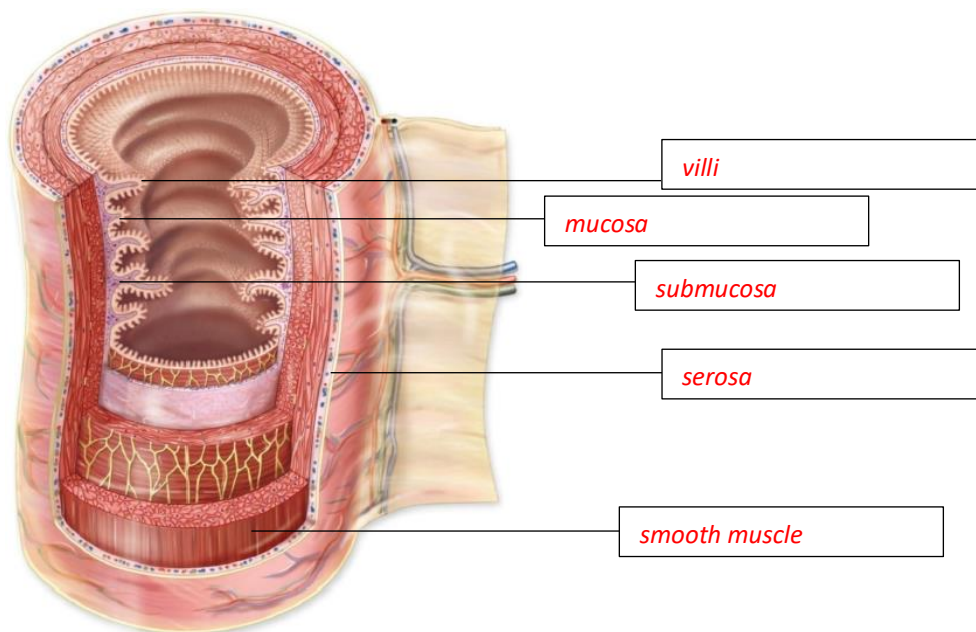


### C. DUNNE DARM

Bekijk volgend filmpje '5.2.9 Jejunum-ileum' via Acland's video atlas of human anatomy.

<https://aclandanatomy-com.bib-proxy.uhasselt.be/MultimediaPlayer.aspx?multimediald=10528617>

Benoem op onderstaande figuur de volgende delen van de wand van het spijsverteringskanaal: villi, mucosa, submucosa, smooth muscle, serosa.



Vul onderstaande zinnen aan:

Wegens de omvang van de dunne darm is het belangrijk dat de dunne darm op zijn locatie blijft. Het *mesenterium* zorgt dat dit gebeurt. In het mesenterium bevinden zich alle nodige *bloedvaten*, *lymfvaten* en *zenuwbanen* om de dunne darm goed te kunnen laten functioneren.

### D. LEVER

Bekijk volgend filmpje '5.2.16 Liver: principal features' via Acland's video atlas of human anatomy.

<https://aclandanatomy-com.bib-proxy.uhasselt.be/MultimediaPlayer.aspx?multimediald=10528627>

**Vul onderstaande zinnen aan:**

De lever is het grootste abdominale orgaan en ligt *rechtsboven* in de buikholte, boven de maag. De lever is omgeven door een taai, vezelig kapsel en wordt door het *viscerale* peritoneum beschermd.

De lever bestaat uit vier kwabben: *de grotere linker- en rechterkwam en de kleinere lobus caudatus en lobus quadratus*

## E. PANCREAS

Bekijk volgend filmpje '5.2.19 Pancreas' via Acland's video atlas of human anatomy.

<https://aclandanatomy-com.bib-proxy.uhasselt.be/MultimediaPlayer.aspx?multimediald=10528635>

**Vul onderstaande zinnen aan:**

De pancreas heeft zowel een *exocriene* als *endocriene* functie.

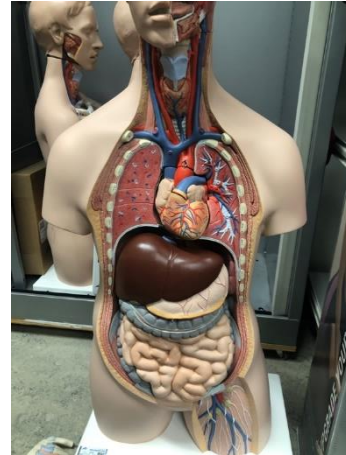
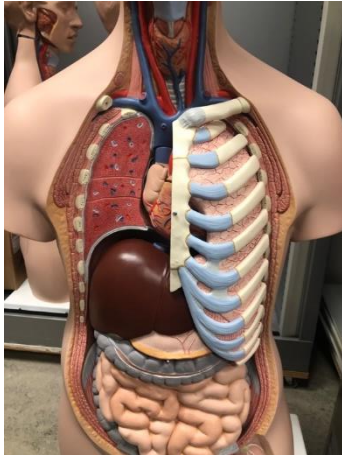
De pancreas bestaat uit 3 delen:

1. *Caput: dit vormt de C ter hoogte van het duodenum*
2. *Corpus: het middelste langwerpige gedeelte*
3. *Cauda: rechtergedeelte dat reikt tot aan de milt en linkernier*

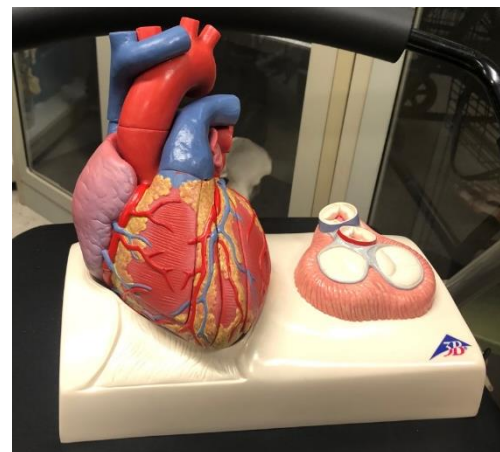
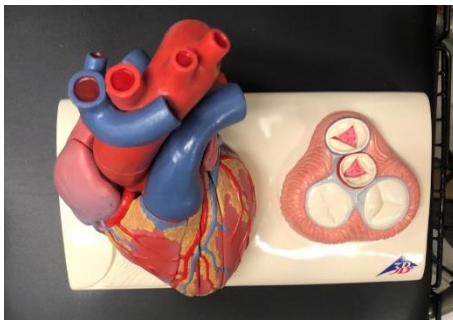
## DEEL 2: ANATOMISCHE MODELLEN

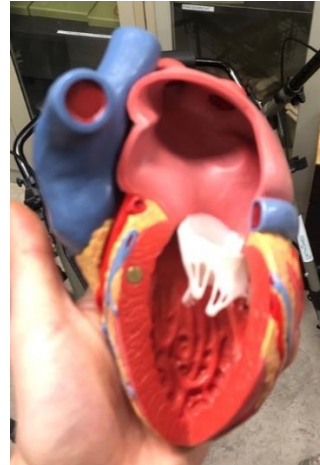Een overzicht van de gebruikte modellen:

### MODEL 1: ROMPMODEL MET INGEWANDEN

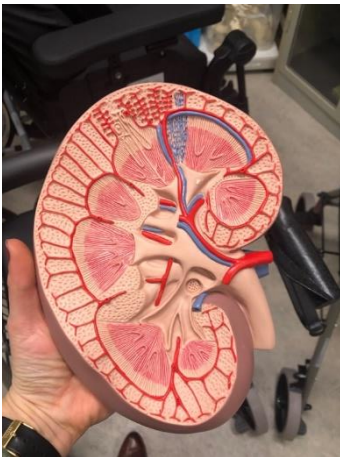


### MODEL 2: HET HART





### MODEL 3: DOORSNEDE NIER



## 1. MODEL 1: ROMPMODEL MET INGEWANDEN

- a. Haal dit model uit elkaar en puzzel het daarna terug in elkaar.  
Let hierbij op hoe de organen ten opzichte van elkaar gepositioneerd zijn.
  
- b. Probeer zoveel mogelijk onderdelen te benoemen die je ziet in de borst- en buikholte en schrijf ze in onderstaande kader.

Borstholte	Buikholte
<i>Hart</i>	<i>Lever</i>
<i>Longen + luchtpijp</i>	<i>Maag</i>
<i>Slokdarm</i>	<i>Darmen (dunne en dikke darm duidelijk te onderscheiden)</i>
	<i>Nieren</i>
	<i>Alvleesklier</i>
	<i>Galblaas</i>
	<i>Milt</i>
	<i>Voortplantingsorgaan?</i>

c. Vul onderstaande zinnen aan:

- De gele bolletjes die zichtbaar zijn in de lies, noemen we *lymfeklieren*.
- Het rode bloedvat dat in de nek loopt, heet *a. carotis communis*, dit bloedvat splitst hoger in *a. carotis interna* en *a. carotis externa*.
- Net boven het sternum zie je dieper gelegen ribbeltjes, dit zijn de *kraakbeenringen* die de *luchtpijp* openhouden. Hierachter ligt de *slokdarm*, deze is nu niet zichtbaar, maar we zien wel waar deze aankomt ter hoogte van de maag.

## 2. MODEL 2: HET HART

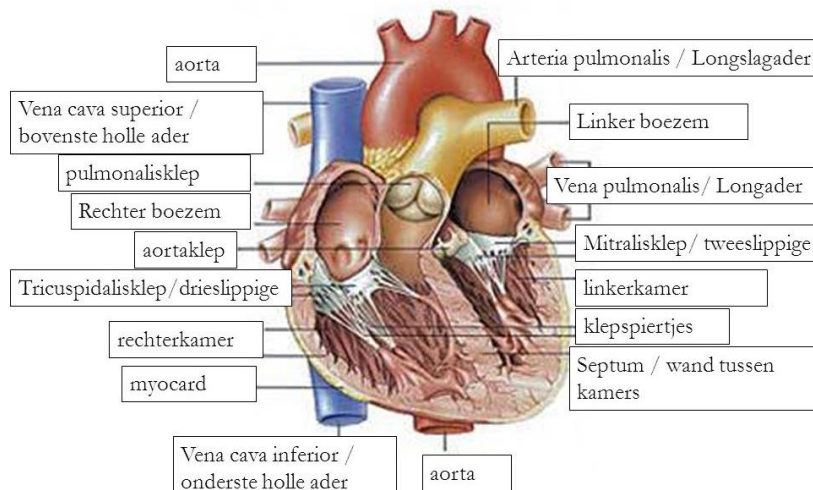
a. Bekijk aan de rechterzijde van het model de kleppen van het hart en vul onderstaande zinnen aan:

- De kleppen die open staan, zijn *de semilunaire kleppen*.
- De kleppen die gesloten zijn, noemen we *de mitralisklep en tricuspidalisklep (atrioventriculaire kleppen)*.
- Dit betekent dat het hart in de volgende fase is: *de ventriculaire systole*.
- De *ventrikels* contraheren op dit moment en het bloed wordt daardoor in de *aorta* en *a. pulmonalis* gepompt.

- b. Neem het hart van de staander en bekijk het verloop van de arteriën en venen die je hier ziet vertrekken/aankomen.

Zoek de volgende delen terug op het model:

- arcus aortae
- arteria pulmonalis
- vena pulmonalis
- vena cava superior
- vena cava inferior
- arteriae coronariae



- c. Maak de twee deurtjes aan de zijkant van het hart open en houd het voor je borstkas zoals het in je lichaam ligt.

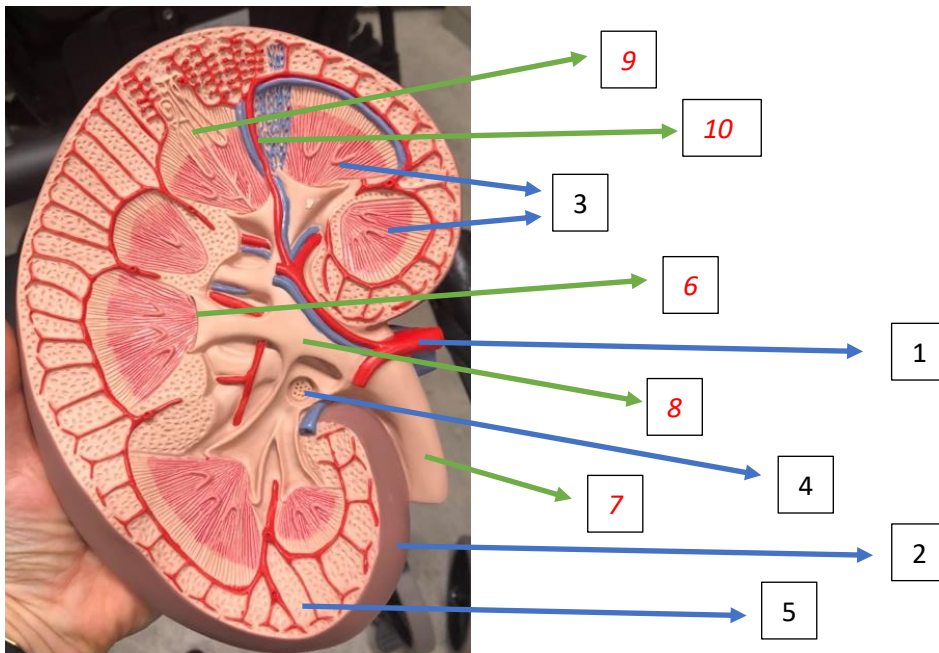
- Vergelijk het myocard aan de linker- en rechterzijde. Wat valt je op? *Aan de linkerzijde is er een dikkere spierwand dan aan de rechterzijde.*
- Wat is hier de verklaring voor? *Het linkerventrikel moet het bloed harder weg pompen, namelijk naar het hele lichaam (rechts enkel tot in de longen).*
- Duid aan wat juist is:

De linkerkant van het hart bevat *zuurstofrijk*/zuurstofarm bloed.



### 3. MODEL 3: DOORSNEDE NIER

Bekijk de onderdelen die op deze foto staan in detail op het model en schrijf de juiste benaming bij het cijfer OF duidt zelf het cijfer aan op de foto als het woord gegeven is.



1.	<i>Arteria renalis/nierslagader</i>
2.	<i>Capsula fibrosa</i>
3.	<i>Piramides renales</i>
4.	<i>Renale sinus</i>
5.	<i>Nierschors</i>
6.	Calix minor
7.	Ureter
8.	Pelvis renalis
9.	Nefron
10.	Arteria interlobularis



## DEEL 3: ANATOMAGE TABLE 8

### **BELANGRIJK – gebruik van de tafel!**

- **1 student raakt de tafel aan (zie taakverdeling);**
- **je raakt de tafel aan met de zachte kant van jouw vinger (GEEN NAGELS).**
- **Opgelet met juwelen (ringen, ... uitdoen)**







### **Taakverdeling:**

- **tafelbaas: controleert of de regels worden gerespecteerd door groepsgenoten;**
- **verslaggever: iemand die alles noteert (NIET OP DE TAFEL);**
- **gespreksleider: iemand die aangeeft wat de uitvoerder moet doen ;**
- **uitvoerder: iemand die werkt op de tafel;**
- **tijdbewaker: iemand die de tijd in het oog houdt.**

Instructies “touch control”

Number of Touches	Movement	Result	Description
<b>Volume Viewing:</b>			
Single	Drag	Rotate	Rendering will rotate about the scanning region's geometric center point.
Two	Drag	Pan	Rendering will pan in the dragged direction.
	Pinch	Zoom in/out	Rendering will become larger or smaller.
	Rotate	Spin	Rendering will rotate about the axis perpendicular to Table surface and through the scanning region's geometric center point. (Settings → <b>Spin</b> Enabled)
Three	Drag up/down	Adjust Clipping Plane	Can adjust clipping plane by scrolling through volume rendering in parallel with initial cutting plane.
<b>Slice Mode Viewing:</b>			
Single	DISABLED	N/A	N/A
Two	Drag	Pan	Slice image will pan in the dragged direction.
	Pinch	Zoom in /out	Slice image will become larger or smaller.
Three	Drag up/down	Scroll through slices	Can scroll through cross-sectional slices of selected data.

## Instructies iconen

Icon	Description
	<p><b>Application Toolbar</b>            Opens the Application toolbar. (Open File, Gross Anatomy, High Res Regional Anatomy, Physiology, Case Library, Histology, Curriculum, Prosection, Minimize, Help, Exit Application, and Cancel).</p>
	<p><b>Learning Assistant</b>            Tap to view more information about a structure.</p>
	<p><b>Layout</b>            Tap the Layout icon to display all Layout options. 3D Layout is selected by default.</p>
	<p><b>3D Layout</b>            Tap to view a volume rendering of the data.</p>
	<p><b>3D-2D Layout</b>            Tap to view a split-screen view of a volume rendering of the data and a cross-section in the axial, coronal, or sagittal plane.</p>
	<p><b>2D Layout</b>            Tap to view one cross-section at a time. Users can view cross-sections in the axial, coronal, or sagittal plane.</p> <p>The user can switch between a single 2D view and two different 2D layouts that contain three 2D slices each. The default slices for these split-screen layouts is Axial, Coronal, and Sagittal. The layouts can be customized to contain slices in Axial, Coronal, Sagittal, and Parallel planes.</p>

	<p><b>Volume Orientation</b> Tap the icon to show orientation icons.</p>
	<p><b>Coronal, Sagittal, Axial Views</b> Tap to select a particular orientation. From top left going clockwise: Coronal View, Sagittal View, Axial View.</p> <p><i>If an orientation icon is tapped a second time, the view will be flipped.</i></p> <p> <b>WARNING:</b> Image orientation is based on scanner/DCM definitions or redefined orientations from Invivo6 software.</p>
	<p><b>90° Rotation</b> Tap once to rotate the image 90° clockwise.</p>
	<p><b>1:1 Life Size Scaling</b> Tap icon to rescale image to life size.</p> <p> <b>WARNING:</b> Exact scaling depends on scan size, scan resolution, and hardware specifications.</p>



### **Custom Clipping Plane**

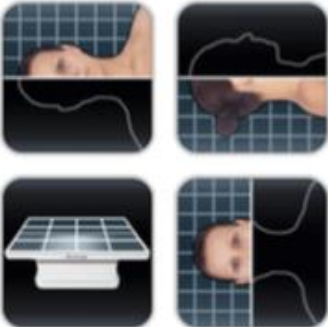




**Step 1:** Tap scalpel icon with the straight line to activate custom clipping plane. The custom clipping plane is activated by default (indicated by a blue highlight.)

**Step 2:** Using one touch, drag anywhere across the volume to generate the custom clipping plane, defined by a blue line. The line will update to show the current clipping definition.

**Step 3:** Release touch to finish defining plane.

**Step 4:** Select a side of the plane to remove by tapping the volume on that side.

Repeat the above steps to create up to six (6) Custom Clipping Planes. After the sixth plane, the seventh plane will replace the first defined Custom Clipping Plane. The eighth will replace the second and so forth.

	<p><b>Predefined Clipping Planes</b>  Select a predefined clipping plane by tapping on the icon. The volume will automatically be clipped in the designated direction. From top left going clockwise: Sagittal Plane, Coronal Plane, Axial Plane, Parallel Plane.</p> <p><i>Parallel defines the Table surface as the clipping plane.</i></p> <p><i>Only one predefined clipping plane may be applied at a time.</i></p>
	<p><b>Flip Clipping Plane</b>  Tap icon to flip visibility between sides of the clipping plane. This affects all predefined clipping planes and the most recently defined custom clipping plane.</p>
	<p><b>Reset Clipping Plane</b>  Tap icon to remove all applied clipping planes (custom and predefined).</p>
	<p><b>Clipping Plane Slider Bar</b>  When a clipping plane, either a predefined or a custom plane, is active, the slider bar can be used to adjust the location of the plane. The slider bar can be used to adjust only the most recently defined clipping plane.</p>
	<p><b>Presets</b>  Tap to show presets numbered 1-10. Use a second tap on one of the numbered icons to select a particular preset, or open the Presets Menu by tapping on the cogwheel icon.</p> <p>Users can create an unlimited number of presets using the Preset Menu. Presets will automatically switch the image in rendering window based on saved definitions. See Table 8.0 “How to Use Presets” for more information on how to create, save to folder and export presets.</p>



### **Visibility Control**

#### *Structures*

Tap icon to open Volume Visibility dialog to adjust rendering window images. User can add/remove structures in data sets or adjust volume rendering view presets for any DCM file data sets. See p. 34 for more information on using the Volume Visibility dialog.

#### *Annotations*

Tap “A” icon next to any entry to turn on all annotations under that entry.



### **Brightness/Contrast Slider Bars**

*When viewing segmented cadaver data:*

Drag the upper slider bar right/left to add/remove large systems

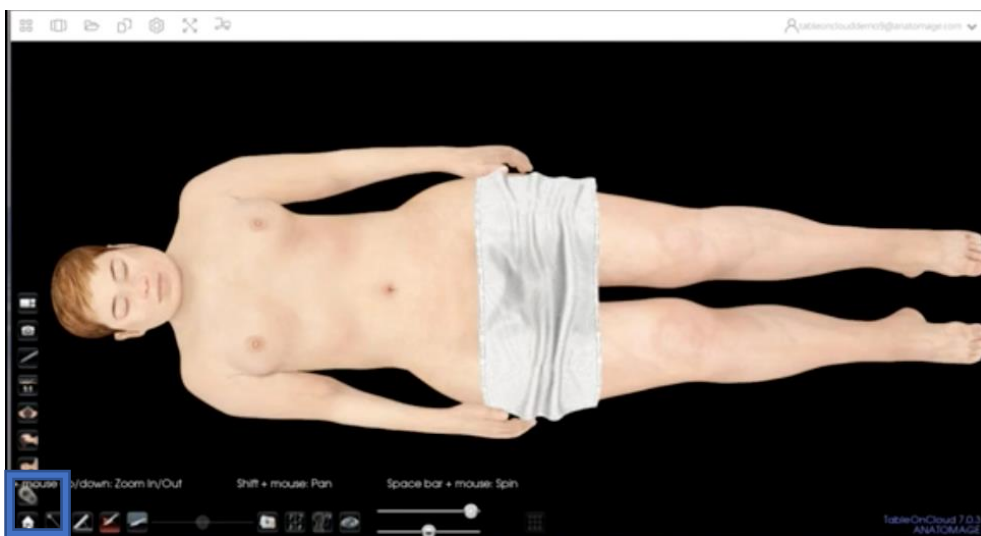
# 1. CARDIOVASCULAIR STELSEL

Het hart is een orgaan dat bloed door het lichaam pompt, weefsels van zuurstof en voedingsstoffen voorziet en afvalstoffen afvoert. De hartslag (pols) van een persoon is een meting van het aantal keren dat het hart elke minuut klopt (slagen/min of bpm).

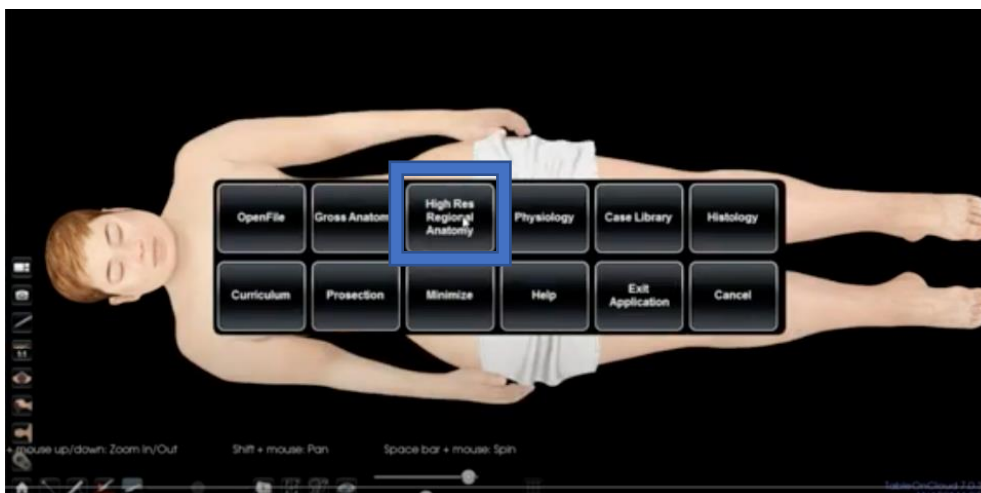
Een normale hartslag in rust bij een volwassene varieert van 60-100 slagen per minuut.

## A. ANATOMIE VAN HET HART

1. Ga naar de “home”- knop.



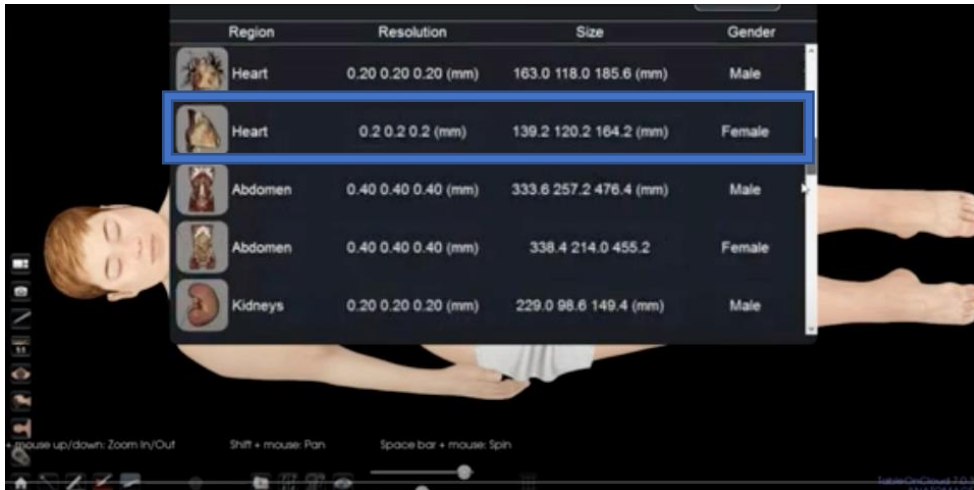2. Ga naar “High Resolution Regional Anatomy”



3. Duid “het hart” aan. Kies de vrouw.



- a. Om een doorsnede van het hart te bekomen in sagitaal/frontaal/transversaal vlak, doe je het volgende:
  - i. Ga naar het icoon “mesje”;
  - ii. kies het blauwe mesje;
  - iii. snij zelf de doorsnede door een lijn te trekken.




4. Ontdek het hart. Zie instructies over iconen aan het begin van de bundel. Benoem samen 10 onderdelen en duid ze aan voor elkaar.  
 TIP: Wanneer je op het onderdeel duwt, zie je de juiste benaming. Dit kan je gebruiken ter controle.

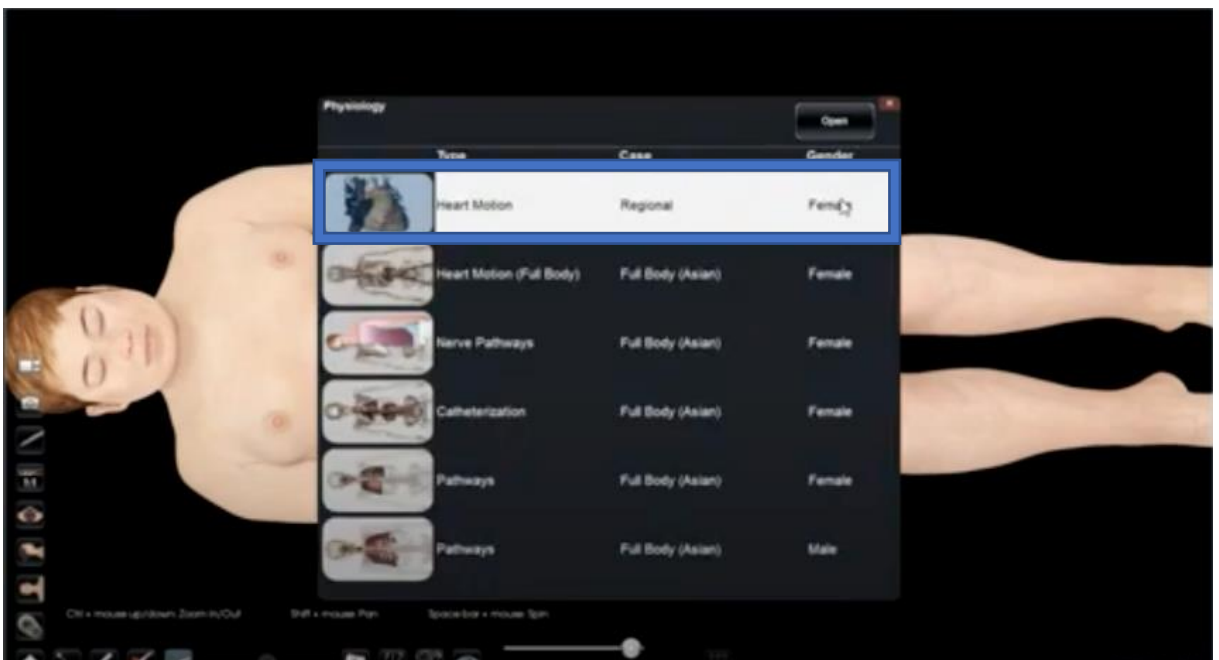
<i>R-/L-atrium</i>	<i>Bicuspidalisklep</i>
<i>R-/L-ventrikel</i>	<i>Septum interatriale</i>
<i>Aorta</i>	<i>Septum interventriculare</i>
<i>Vena cava superior/inferior</i>	<i>Myocard (spierlaag)</i>
<i>Tricuspidalisklep</i>	<i>Pericard (hartzakje)</i>

## B. FYSIOLOGIE VAN HET HART

5. Druk op de “home”-knop. Ga naar “physiology”.



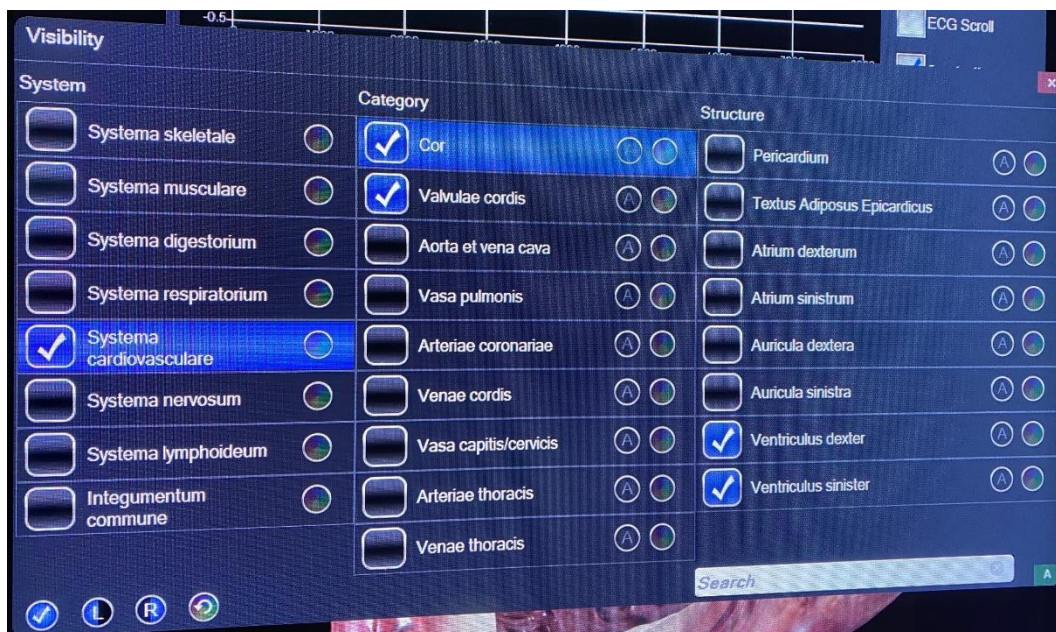
6. Duidt “cardiology” aan. (heart motion)



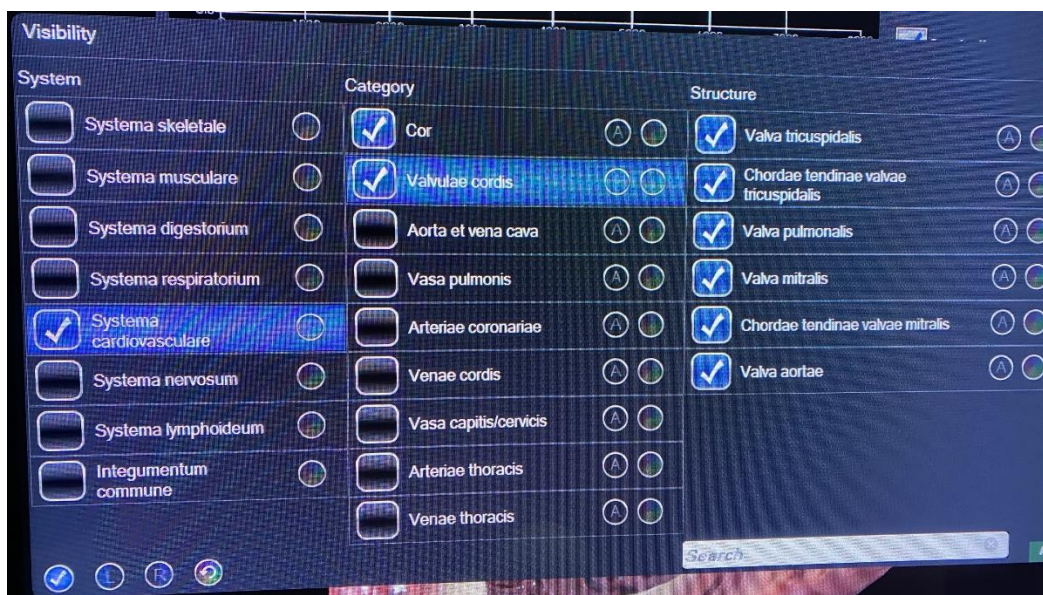7. Duid het icoon “oog” aan. Zie onderstaande afbeeldingen om te zien wat je best aanvinkt en uitvinkt.



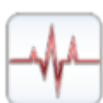a. Systema cardiovasculare → cor → ventriculus dexter en sinister



b. Systema cardiovasculare → valvulae cordis → alle valvulae aanduiden



8. Als het ECG-venster nog niet is geopend, tik je op het ECG-pictogram onder aan uw scherm om hartbeweging in te schakelen.



○ Gebruik de schuifbalk "Hartslag" om de hartslag in te stellen op ongeveer 70 bpm.

- Observeer de activiteit van het hart bij deze hartslag.
- Schuif nu de schuifbalk Hartslag helemaal naar **links**.  
Wat is de hartslag nu? *40 bpm*
- Kun je een reden bedenken waarom het gevaarlijk zou kunnen zijn om een lagere dan normale hartslag te hebben? *Beperkte bloedtoevoer naar de organen (specifiek het brein)*
- Schuif nu de balk helemaal naar **rechts**. Wat is de hartslag nu? *150 bpm*
- Kun je een reden bedenken waarom het gevaarlijk zou kunnen zijn om een hogere dan normale hartslag in rust te hebben? *Het hart werkt te hard (maar pompt ook minder bloed), dit kan leiden tot hartaanval/hartfalen, bloedklonters, ....*

Een manier om de hartslag te meten, is door er rechtstreeks naar te luisteren met een stethoscoop. Heb je je ooit afgevraagd waarom je hart het "lubb dupp"-geluid maakt? Die geluiden worden geproduceerd door het sluiten van de twee sets hartkleppen tijdens specifieke stadia van de hartcyclus. Het eerste geluid klinkt aan het begin van ventriculaire contractie, terwijl het tweede geluid klinkt wanneer de ventrikels beginnen te ontspannen.

### C. ANATOMIE VALVULAE

9. Maak een doorsnede van het hart om mooi de samentrekkingen van de valvulae en ventrikels waar te nemen. NEEM DE BOVENZIJDEN VAN HET HART WEG.
  - a. Om een doorsnede van het hart te bekomen in sagitaal/frontaal/transversaal vlak, doe je het volgende:
    - i. Ga naar het icoon "mesje";
    - ii. kies het blauwe mesje;
    - iii. snij zelf de doorsnede door een lijn te trekken.



10. Observeer de twee sets kleppen in het hart.
  - Noem de twee valvae atrioventriculares:  
*tricuspidalisklep, mitralisklep*
  - Noem de twee valvulae semilunares:  
*aorta- en pulmonalisklep*



## D. VENTRICULAIRE DIASTOLE/SYSTOLE

11. Tik in het ECG-paneel op het pauzepictogram.

- Zorg ervoor dat de ECG-schuifbalk helemaal naar links staat. Dit vertegenwoordigt het hart in een ontspannen toestand.
- Schuif de ECG-schuifbalk langzaam naar rechts om de gebeurtenissen van één hartcyclus of één hartslag weer te geven.
  - Welke kleppen sluiten als eerste als je naar rechts schuift? *Valvae atrioventriculares*  
→ Dit vertegenwoordigt het begin van ventriculaire contractie en het "lubb"-geluid.
  - Welke kleppen sluiten als tweede? *Valvulae semilunares*  
→ Dit vertegenwoordigt het begin van ventriculaire relaxatie en het "dupp"-geluid.
- Wat valt je op aan de timing van het openen/sluiten van de verschillende kleppen ten opzichte van elkaar? *Wanneer één type sluit, openen de andere.*

## 2. ADEMHALINGSSTELSEL

De longen zijn verantwoordelijk voor de uitwisseling van zuurstof en koolstofdioxide tussen het bloed en de lucht. Ademhaling, of ventilatie, bestaat uit twee fasen: inademing, waarbij zuurstof in de longen wordt gebracht, en uitademing, waarbij koolstofdioxide uit de longen vrijkomt.

Ademhalingsfrequentie is het aantal ademhalingen (één inademing/uitademing) per minuut.

Inademing en uitademing brengen veranderingen in het volume van de borstholte (en longen) met zich mee. Een toename van het volume van de borstholte trekt lucht in de longen, terwijl een afname van het volume lucht naar buiten duwt.

### A. ANATOMIE LONGEN

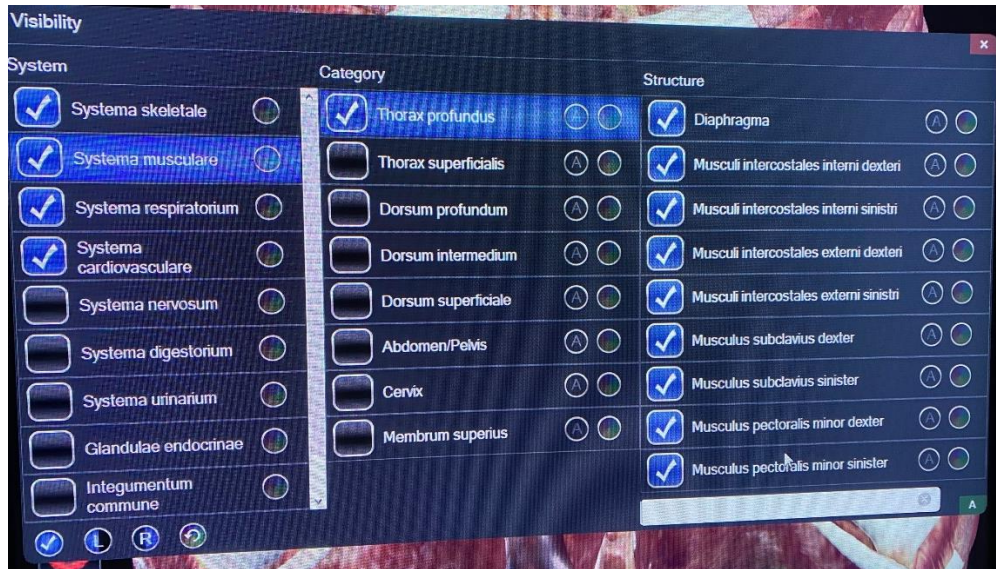1. Laadt preset 10. (High Resolution Regional Anatomy)



- a. Duid het icoon "oog" aan. Zie onderstaande afbeeldingen om te zien wat je best aanvinkt en uitvinkt.



- systema musculare → thorax profundus → al de spieren



- o Welke spier zit direct onder de longen? *Diafragma*
- o Is dit een dwarsgestreepte spier of een gladde spier? *dwarsgestreept*
  - Let op de koepelachtige vorm van deze spier in ontspannen toestand. Wanneer het samentrekt, zal het naar boven/*beneden* verschuiven (omcirkel één), wat resulteert in uitzetting van de borstholte en longen.
- o Noem de spieren die tussen de ribben liggen: *intercostale spieren*
  - Tijdens de inademing zullen deze spieren samentrekken en de ribbenkast *optillen*/neerdrukken (omcirkel één), wat resulteert in de uitzetting van de borstholte en de longen.
- o Wat gebeurt er met het volume van de borstholte (en longen) als de hierboven genoemde spieren weer ontspannen worden? *Terug naar het normale.*
- o Wat zal het resultaat zijn van deze verandering (met betrekking tot luchtbeweging)? *Lucht zal uit de longen gaan.*

De ademhalingsfrequentie kan worden gemeten door een hand op de rug van de patiënt te leggen en te tellen hoe vaak zijn borst in een minuut uitzet.

Een normale ademhalingsfrequentie in rust is 12 tot 16 ademhalingen per minuut.

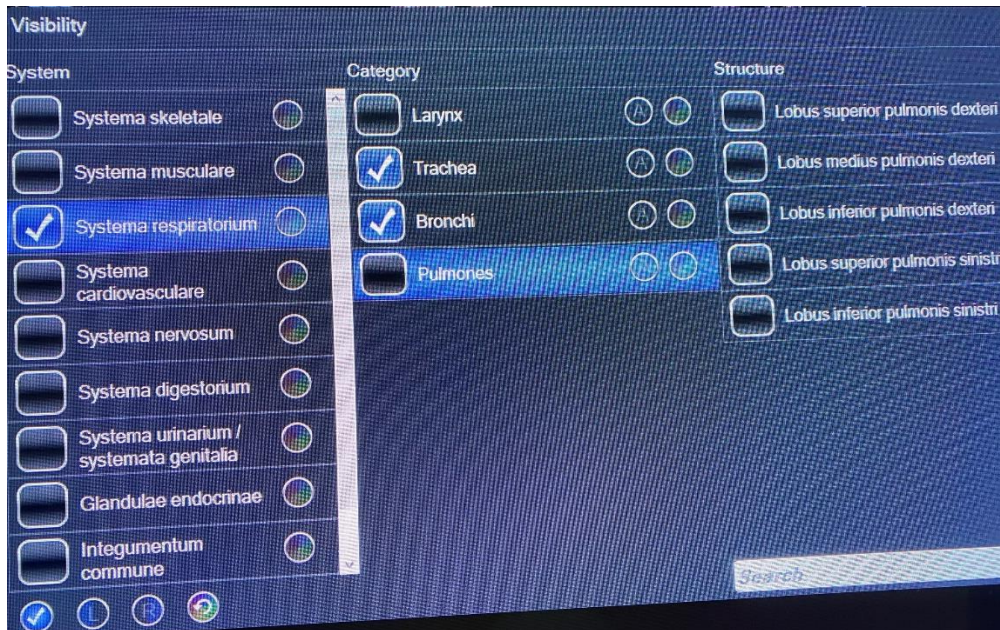
- Wat denk je dat het betekent als iemand hyperventileert? *Sneller en dieper ademen dan normaal.*
  - Denk je dat er *meer*/minder (omcirkel één) gasuitwisseling plaatsvindt tijdens hyperventilatie?
  - Wanneer het kooldioxidegehalte in het bloed daalt, is een fysiologische reactie dat de bloedvaten in de hersenen samentrekken (verkleinen). Gegeven deze informatie en uw antwoord op de vorige vraag, waarom kan iemand die hyperventileert duizelig worden en/of flauwvallen? *Overtollige koolstofdioxide wordt uitgedemd, dus de bloedspiegels dalen. De resulterende vernauwing van slagaders in de hersenen vermindert de bloedtoevoer naar de hersenen, wat duizeligheid en mogelijk flauwvallen veroorzaakt.*
2. **Ontdek de longen.** Zie instructies over iconen aan het begin van de bundel.
- a. Benoem samen 4 onderdelen of meer en duid ze aan voor elkaar.
  - b. Duid de onderdelen die behoren tot de luchtgeleidingszone met “groen” aan, de onderdelen die gaan over de gasuitwisselingszone met “rood”.

<i>Trachea</i>	<i>Longkwabben</i>
<i>Bronchiën</i>	<i>Bronchiolen</i>

3. Duid het icoon “oog” aan. Zie onderstaande afbeeldingen om te zien wat je best aanvinkt en uitvinkt.



- Systema respiratorum → trachea/bronchi
- Systema respiratorum → trachea/bronchi + pulmones



- Wat valt je op bij de aanwezigheid van het kraakbeen bij de trachea en bronchiën?  
*Het kraakbeen wordt onregelmatiger trachea → bronchiën*
- Je kan zien dat de linker bronchus lager ligt dan de rechter. Wat zou daar de reden van zijn? *Het hart ligt links.*
- Welke bronchus is verantwoordelijk voor het verslikken en waarom?  
*Rechter bronchus heeft een grotere diameter en staat loodrecht op de trachea.*
- Welk onderdeel staat in relatie met astma en waarom?  
*Bij astma lijkt de spierspanning van de gladde spieren groter te zijn en reageren de spieren sneller en heftiger op prikkels.*





# LES 2: Neurologische systemen Studentenversie

## DEEL 1: ANATOMISCHE VIDEO'S

### 1. HERSENEN

Bekijk aandachtig het volgende filmpje '4.7.9 Cerebrum' via Acland's Video Atlas of Human Anatomy.

<https://aclandanatomy-com.bib->

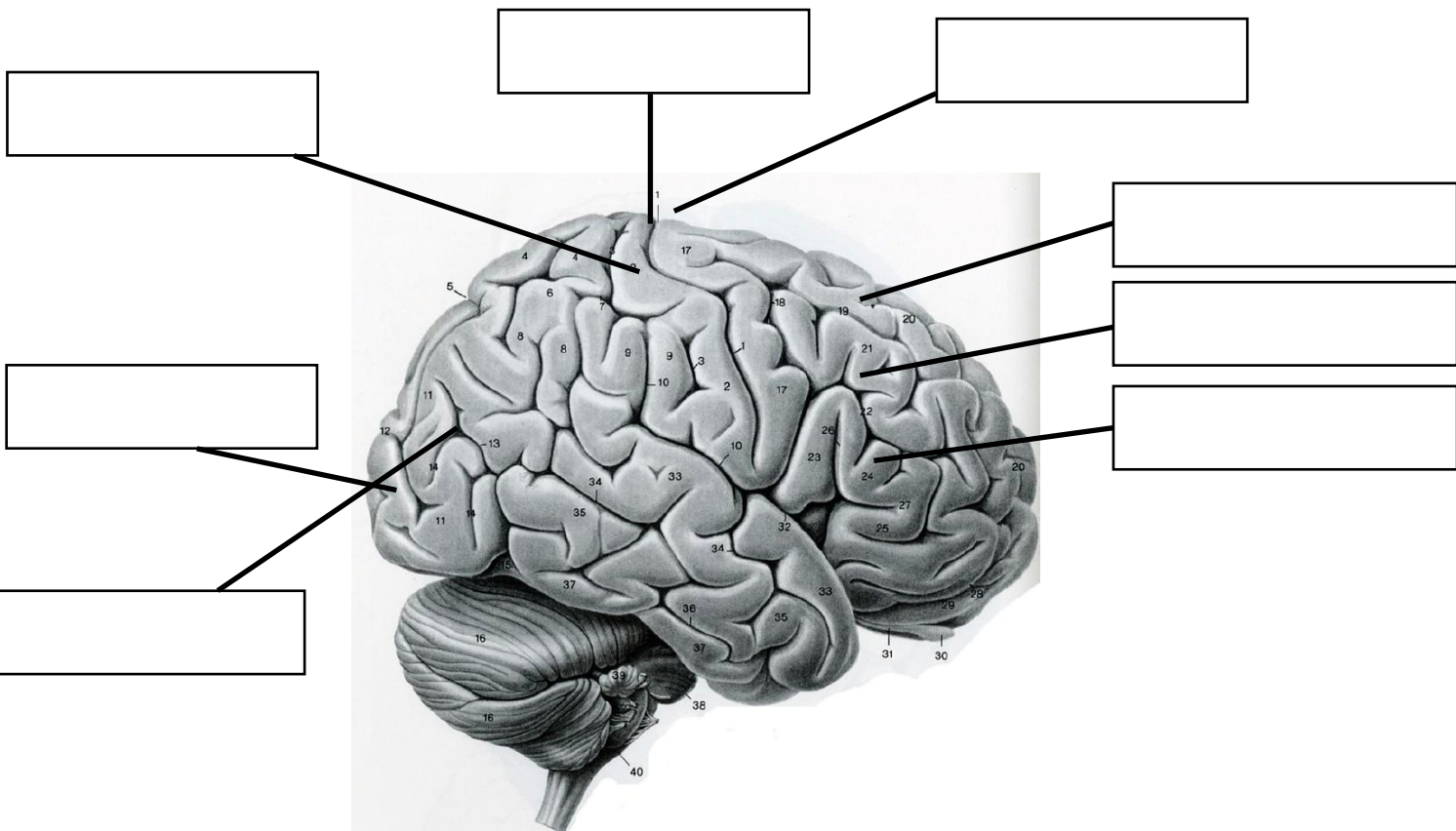
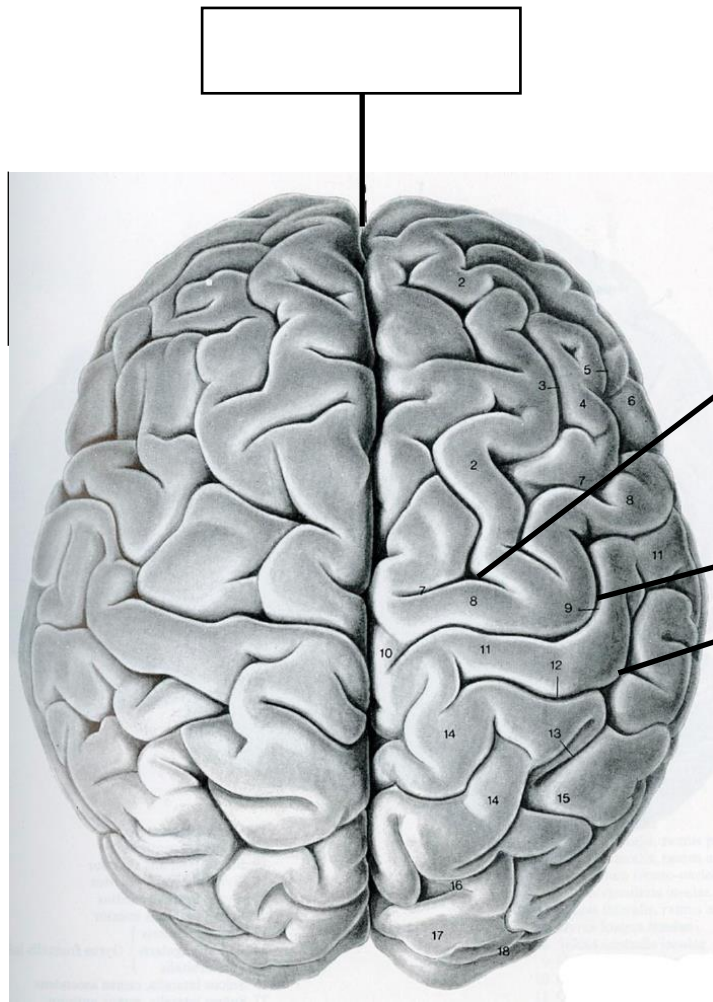
[proxy.uhasselt.be/MultimediaPlayer.aspx?multimediaId=10528489](https://aclandanatomy-com.bib-proxy.uhasselt.be/MultimediaPlayer.aspx?multimediaId=10528489)

**Vul aan:**

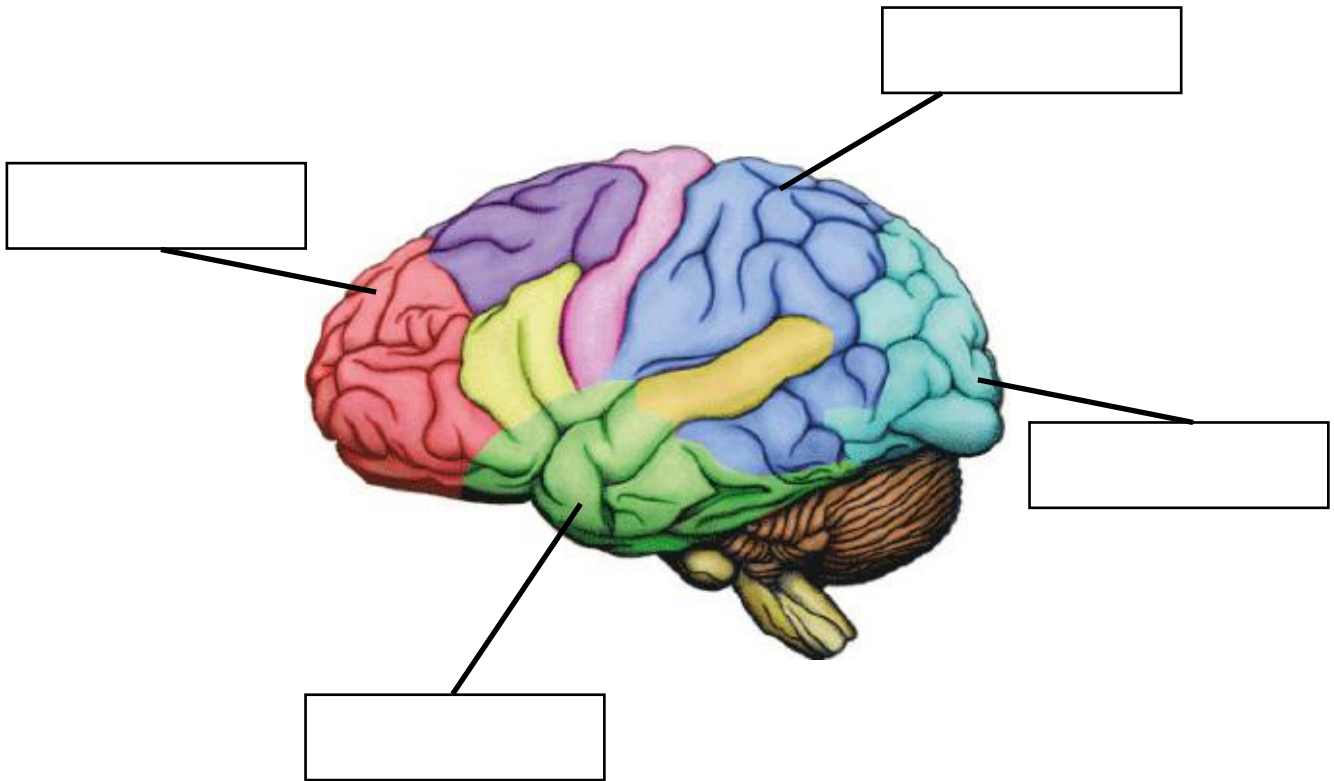
De twee grote hersenhelften of \_\_\_\_\_ worden met elkaar verbonden door het \_\_\_\_\_.

**Benoem op onderstaande figuur de volgende onderdelen:**

- (A) fissura longitudinalis
- (B) sulcus centralis
- (C) sulcus postcentralis
- (D) sulcus precentralis
- (E) sulcus parieto-occipitalis
- (F) gyrus postcentralis
- (G) gyrus precentralis
- (H) gyrus frontalis superior
- (I) gyrus frontalis inferior
- (J) gyrus frontalis medialis
- (K) lobus occipitalis



Benoem de verschillende kwabben op onderstaande figuur:



## **2. RUGGENMERG EN PERIFERE ZENUWEN**

Bekijk aandachtig de volgende filmpjes '3.1.8 Spinal cord (cross section), spinal meninges, dural sac' en '3.1.9 Spinal cord (from behind), nerve roots' via Acland's Video Atlas of Human Anatomy.

<https://aclandanatomy-com.bib-proxy.uhasselt.be/MultimediaPlayer.aspx?multimediaId=10528251>

<https://aclandanatomy-com.bib-proxy.uhasselt.be/MultimediaPlayer.aspx?multimediaId=10528253>

**Beantwoord onderstaande vragen:**

- a. Hoe heet de beschermlaag waarin het ruggenmerg ligt?

---

- b. De dura is aan de binnenkant bekleed met een losliggend membraan, hoe heet dit membraan?

---

- c. Door welk membraan is het ruggenmerg aan de buitenkant bedekt?

---

- d. De ruimte tussen de arachnoïd mater en de pia mater wordt de subarachnoïdale ruimte genoemd, met wat is deze ruimte gevuld?

---

- e. Welke ruimte tussen de vliezen vind je terug in het ruggenmerg die je niet in de hersenen hebt?

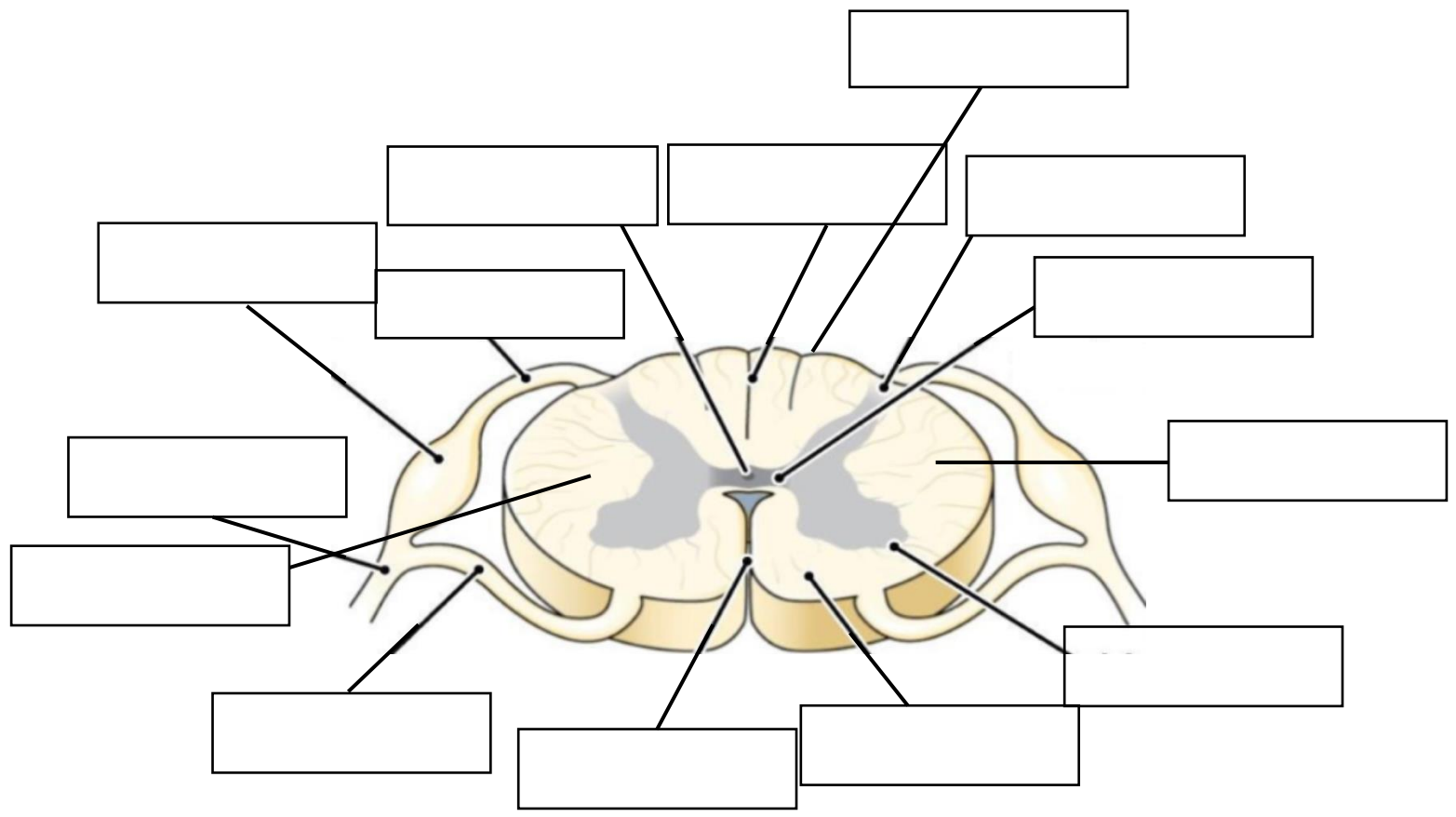
---

- f. Tot welk ruggenmerg segment loopt het ruggenmerg?

Tot ruggenmerg segment \_\_\_\_\_ .

**Benoem op onderstaande figuur de volgende onderdelen:**

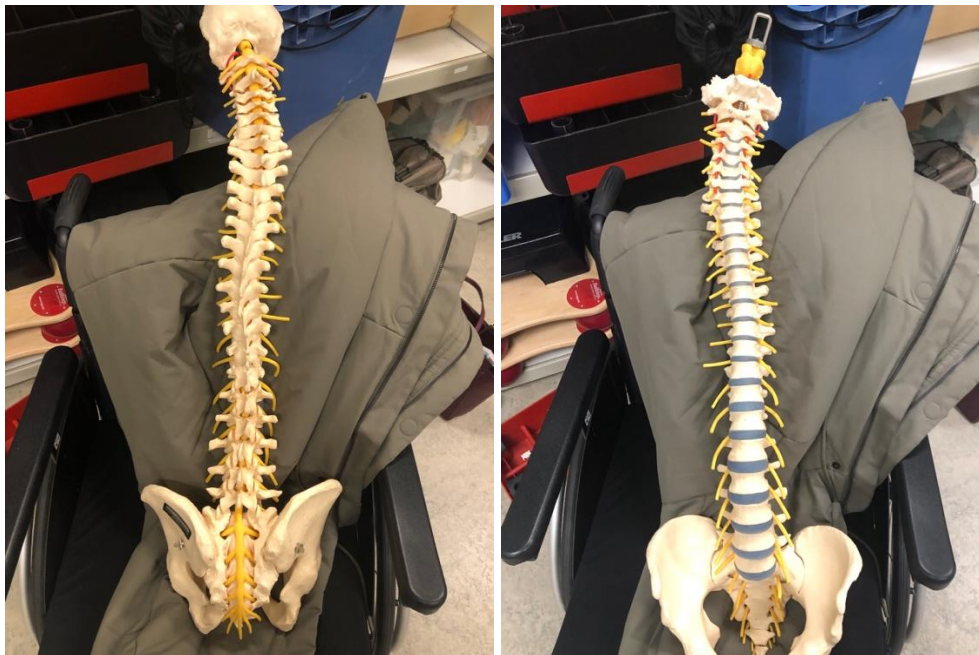- (A) Cornu anterior
- (B) Cornu posterior
- (C) Funiculus posterior
- (D) Funiculus anterior
- (E) Funiculus lateralis
- (F) Ganglion spinale
- (G) Substantia alba
- (H) Radix dorsale
- (I) Radix ventrale
- (J) Canalis centralis
- (K) Spinale zenuw
- (L) Substantia grisea
- (M) Sulcus medianus posterior
- (N) Fissura mediana anterior



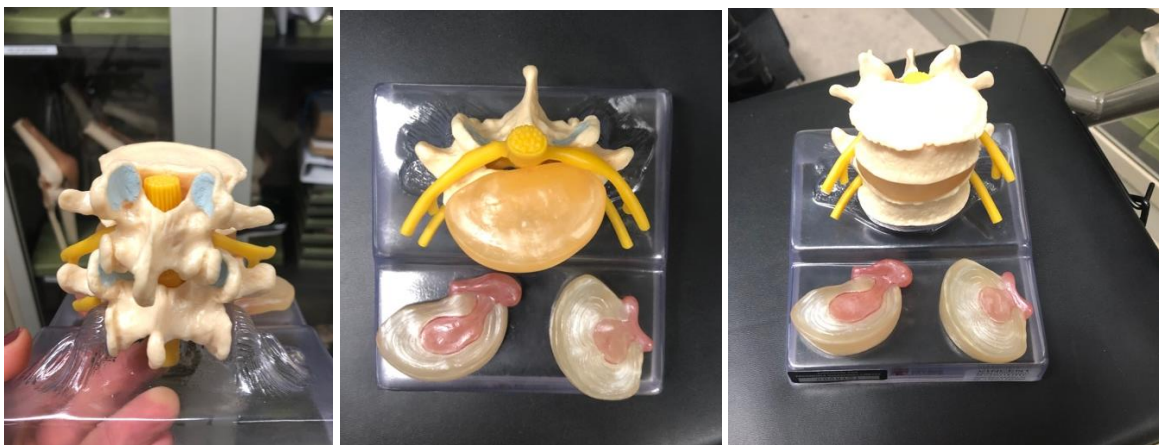## DEEL 2: ANATOMISCHE MODELLEN

Een overzicht van de gebruikte modellen:

### MODEL 1: RUGGENGRAAT EN SPINALE ZENUWEN



### MODEL 2: DETAIL RUGGENGRAAT EN DISCUS HERNIA

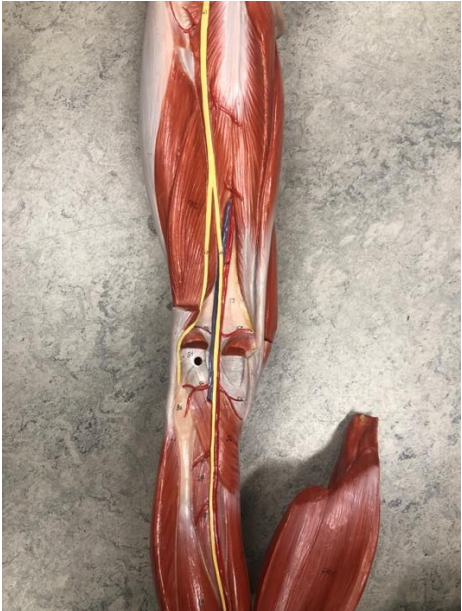
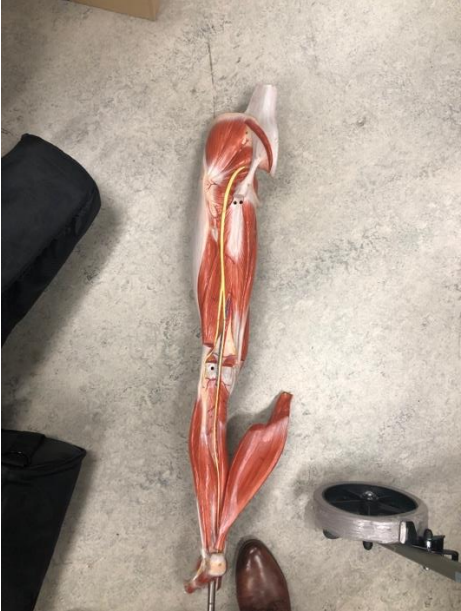


**MODEL 3: DOORSNEDE RUGGENMERG (met nummering!)**

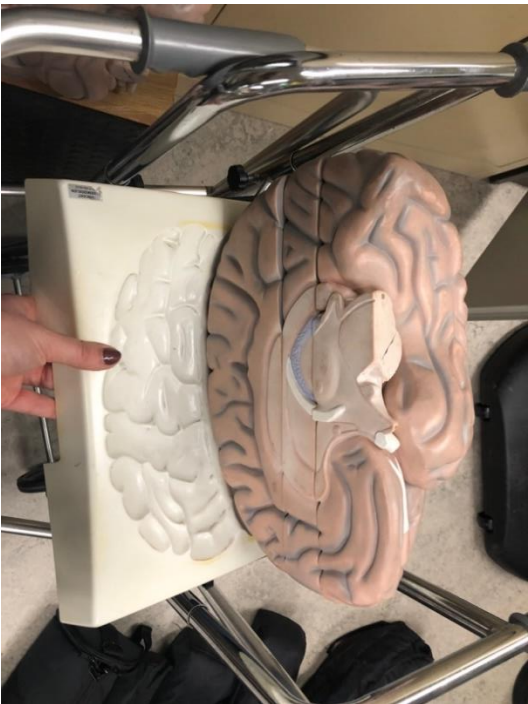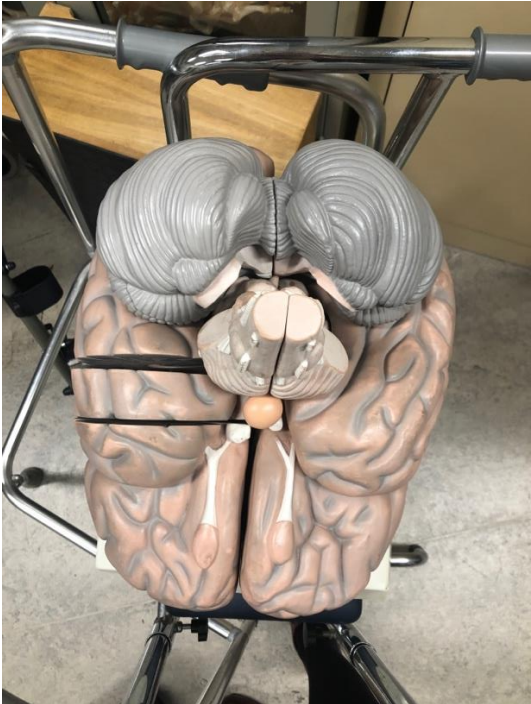


**MODEL 4: BEEN MET N. ISCHIADICUS**

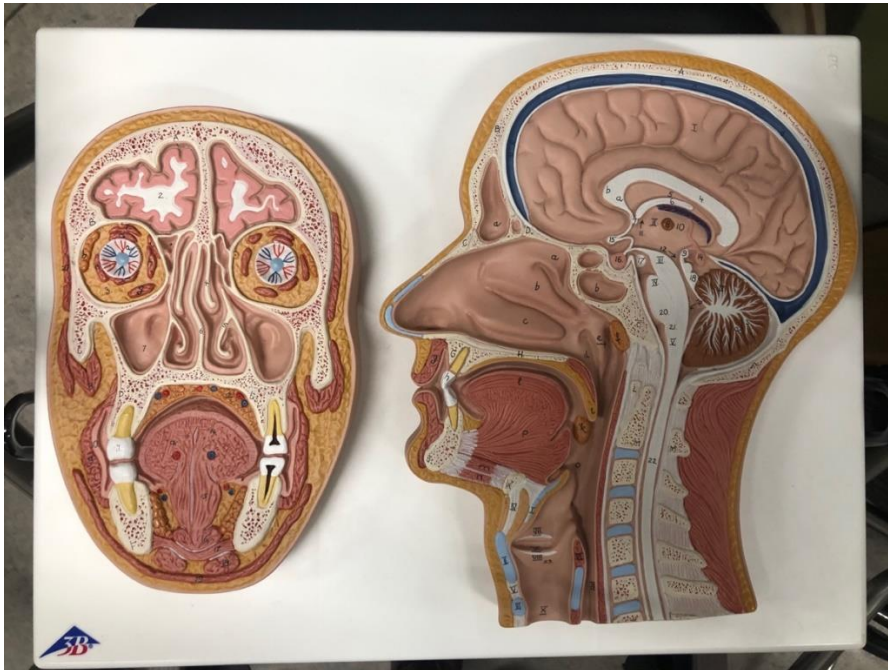




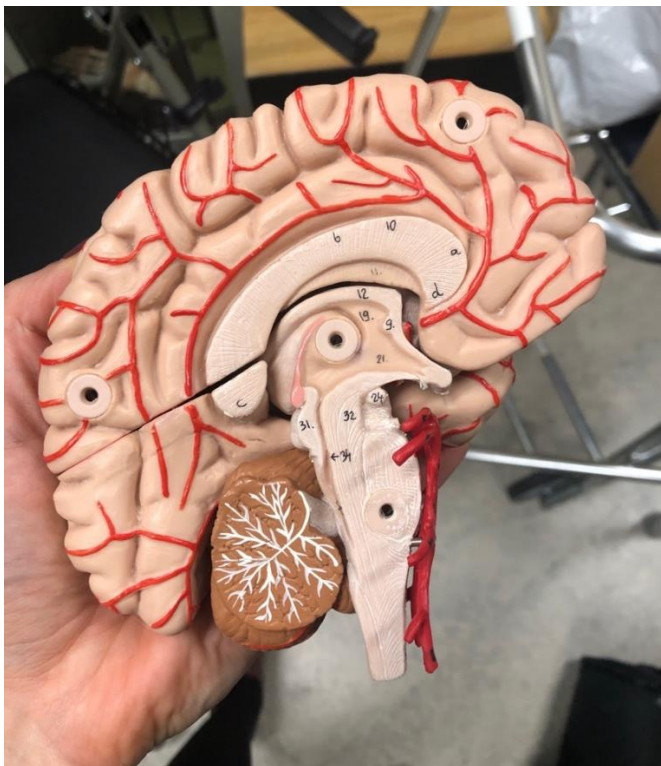**MODEL 5: GROOT MODEL VAN DE HERSENEN MET TWEE SOORTEN DOORSNEDES**



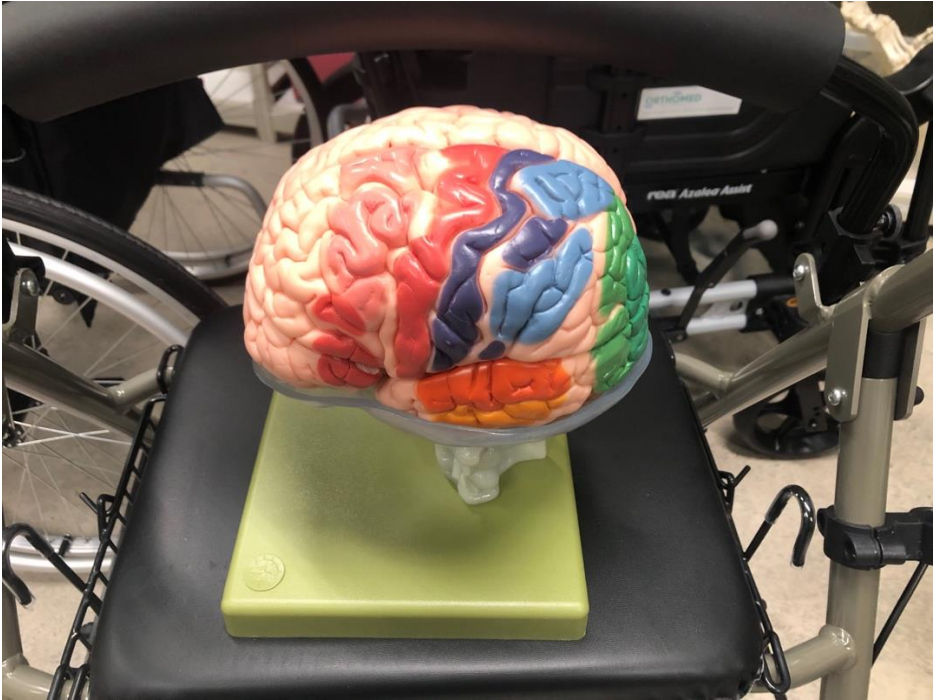**MODEL 6: TWEE DOORSNEDES VAN HET HOOFD (met nummering!)**



**MODEL 7: DOORSNEDE HERSNEN MET BLOEDVATEN (met nummering!)**



**MODEL 8: HERSENEN MET KLEURAANDUIDING**



# 1. RUGGENMERG EN PERIFERE ZENUWEN

## A. MODEL 1 EN 2: RUGGENGRAAT EN SPINALE ZENUWEN / DETAIL RUGGENGRAAT EN DISCUS HERNIA

- a. Bekijk het kleine model aandachtig en ontdek om welke wervels het gaat. Je mag hiervoor op zoek gaan naar de wervels die er het meeste op lijken in het grote model van de volledige wervelkolom.
- Doorstreep wat fout is:  
Het zijn cervicale/thoracale/lumbale wervels
- b. De twee kleine schijfjes die voor het model liggen, beelden een pathologisch verschijnsel uit, namelijk: \_\_\_\_\_
- Het gedeelte dat uitgelopen is, heet \_\_\_\_\_.  
Het gedeelte dat errond zit, is \_\_\_\_\_.
- c. Neem nu het grote model er terug bij en gebruik het als hulp om de ontbrekende woorden in onderstaande zinnen aan te vullen.
- De gele 'touwjes' zijn de \_\_\_\_\_ zenuwen, zij verlaten de wervelkolom door een tunneltje genaamd het \_\_\_\_\_.
  - Het ruggenmerg loopt door het \_\_\_\_\_, de wervels bieden daar bescherming tegen druk en vervorming van buitenaf.
  - Verdikking op de zenuwwortel is \_\_\_\_\_, dit bevat \_\_\_\_\_.
  - Er is een gedeelte van het zenuwstelsel zichtbaar craniaal van het os occipitale van de schedel, dit is de \_\_\_\_\_.  
De hersenstam bestaat uit drie delen, namelijk: \_\_\_\_\_  
\_\_\_\_\_  
Hier worden basale levensfuncties bestuurd, zoals \_\_\_\_\_  
\_\_\_\_\_.

## B. MODEL 3: DOORSNEDE RUGGENMERG

a. Vul de juiste anatomische benaming aan voor de cijfers.

1	_____
2	_____
3	_____
4	Dit puntje is _____
7	_____
8	_____
9	_____
1 1	Hier vertrekt _____

b. Doorstreep wat fout is:

A is de ventrale/dorsale zijde van dit model.

Grijze stof bevat cellichamen van neuronen/gemyeliniseerde axonen van neuronen.

Witte stof bevat cellichamen van neuronen/gemyeliniseerde axonen van neuronen.

## C. MODEL 4: BEEN MET N. ISCHIADICUS

Vul aan:

De opvallende gele streng in dit model is de \_\_\_\_\_

- Oorsprong: \_\_\_\_\_

- Verloop

Bovenaan loopt deze zenuw bij sommige mensen door een spier, namelijk: \_\_\_\_\_

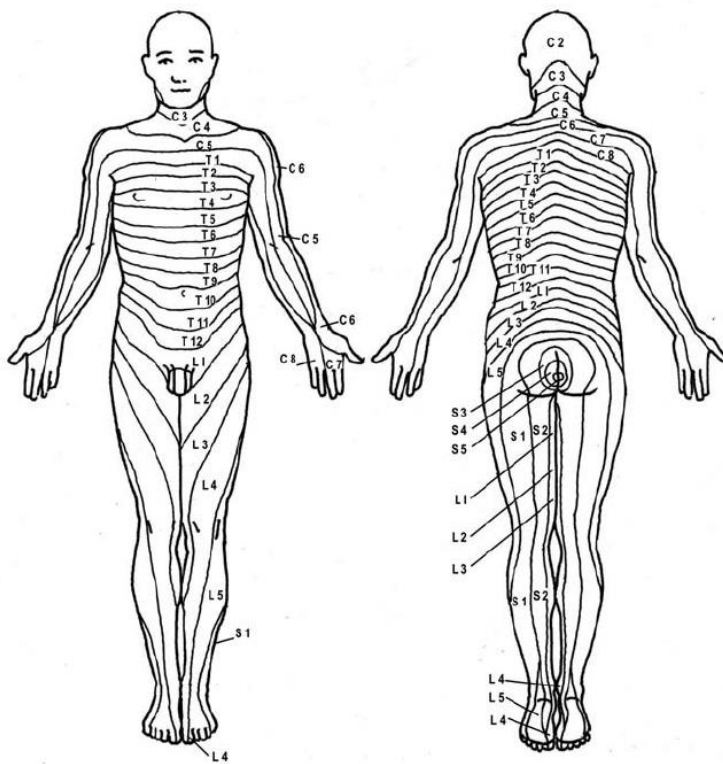
Deze zenuw splitst meer caudaal in twee delen, namelijk

\_\_\_\_\_ (\*) en

\_\_\_\_\_ (\*\*)

De spier die je aan de kant moet leggen om deze zenuw goed te kunnen zien lopen ter hoogte van het onderbeen, is de \_\_\_\_\_.

- Sensorisch: kleur de passende dermatomen in.



- Motorisch:

- n. ischiadicus: \_\_\_\_\_

- \_\_\_\_\_ (\*) : \_\_\_\_\_

- \_\_\_\_\_ (\*\*) : \_\_\_\_\_

## 2. HERSENEN

### A. MODEL 5: GROOT MODEL VAN DE HERSENEN MET TWEE SOORTEN

#### DOORSNEDES

a. Haal het model uit elkaar en zoek de volgende onderdelen terug:

- Nucleus caudatus
- Putamen
- Globus pallidus (internus + externus)
- Nucleus subthalamicus
- Substantia nigra
- Thalamus
- Laterale ventrikels

**Puzzel het daarna ook weer correct terug in elkaar voor de volgende groep!**

b. Doorstreep wat fout is:

De twee doorsnedes die je uit het model kan halen, zijn:

- Voor de linkerhemisfeer: horizontaal/sagittaal/coronaal
- Voor de rechterhemisfeer: horizontaal/sagittaal/coronaal

### B. MODEL 6: TWEE DOORSNEDES VAN HET HOOFD

a. Vul de juiste (romeinse) cijfers in die horen bij de anatomische benaming.

___	Pons
___	Medulla oblongata
___	Hypofyse

___	Thalamus
___	Cerebellum
___	Corpus callosum
___	Cerebrum
___	Fornix
___	Medulla spinalis
___	Hypothalamus

### **C. MODEL 7: DOORSNEDE HERSENEN MET BLOEDVATEN**

Vrij te bekijken indien tijd over of wanneer er gewacht moet worden tot een ander model beschikbaar is.

Vooraf de bloedvaten zijn interessant bij dit model.

Bekijk ze goed en ga op zoek naar de 'cirkel van Willis'.

Indien je nog tijd over hebt, mag je proberen om zoveel mogelijk van onderstaande bloedvaten terug te vinden op het model.



a. basilaris	Basilar artery	Arteria basilaris
a. carotis interna	Internal carotid artery	Arteria carotis interna
a. cerebri anterior	Anterior cerebral artery	Arteria cerebri anterior
a. cerebri media	Middle cerebral artery	Arteria cerebri media
a. cerebri posterior	Posterior cerebral artery	Arteria cerebri posterior
a. communicans anterior	Anterior communicating artery	a. communicans anterior
a. communicans posterior	Posterior communicating artery	Arteria communicans posterior
a. Medullaris anterior	Anterior medullary artery	Arteria medullaris anterior
a. Medullaris posterior	Posterior medullary artery	Arteria medullaris posterior
a. segmentalis	Segmental artery	Segmentale arterie
a. Spinalis anterior	Anterior spinal artery	Arteria spinalis anterior
a. Spinalis posterior	Posterior spinal artery	Arteria spinalis posterior
a. vertebralis	Vertebral artery	Arteria vertebralis

#### **D. MODEL 8: HERSENEN MET KLEURAANDUIDING**

Vul de anatomische benaming in van de hersengebieden of -groeven die horen bij de kleuren die aangeduid staan op het model.

Niet gekleurde gebied + roze	_____
Roze	_____
Rood	_____
Donkerblauw	_____
Lichtblauw	_____

Groen	_____
Oranje + geel	_____
Oranje	_____
Geel	_____

## DEEL 3: ANATOMAGE TABLE 8

### **BELANGRIJK – gebruik van de tafel!**

- 1 student raakt de tafel aan (zie taakverdeling);
- je raakt de tafel aan met de zachte kant van jouw vinger (**GEEN NAGELS**).
- Opgelet met juwelen (ringen, ... uitdoen)







### **Taakverdeling:**





- tafelbaas: controleert of de regels worden gerespecteerd door groepsgenoten;
- verslaggever: iemand die alles noteert (**NIET OP DE TAFEL**);
- gespreksleider: iemand die aangeeft wat de uitvoerder moet doen ;
- uitvoerder: iemand die werkt op de tafel;
- tijdbewaker: iemand die de tijd in het oog houdt.

Instructies “touch control”

Number of Touches	Movement	Result	Description
<b>Volume Viewing:</b>			
Single	Drag	Rotate	Rendering will rotate about the scanning region's geometric center point.
Two	Drag	Pan	Rendering will pan in the dragged direction.
	Pinch	Zoom in/out	Rendering will become larger or smaller.
	Rotate	Spin	Rendering will rotate about the axis perpendicular to Table surface and through the scanning region's geometric center point. (Settings → <b>Spin</b> Enabled)
Three	Drag up/down	Adjust Clipping Plane	Can adjust clipping plane by scrolling through volume rendering in parallel with initial cutting plane.
<b>Slice Mode Viewing:</b>			
Single	DISABLED	N/A	N/A
Two	Drag	Pan	Slice image will pan in the dragged direction.
	Pinch	Zoom in /out	Slice image will become larger or smaller.
Three	Drag up/down	Scroll through slices	Can scroll through cross-sectional slices of selected data.

## Instructies iconen

Icon	Description
	<p><b>Application Toolbar</b>            Opens the Application toolbar. (Open File, Gross Anatomy, High Res Regional Anatomy, Physiology, Case Library, Histology, Curriculum, Prosection, Minimize, Help, Exit Application, and Cancel).</p>
	<p><b>Learning Assistant</b>            Tap to view more information about a structure.</p>
	<p><b>Layout</b>            Tap the Layout icon to display all Layout options. 3D Layout is selected by default.</p>
	<p><b>3D Layout</b>            Tap to view a volume rendering of the data.</p>
	<p><b>3D-2D Layout</b>            Tap to view a split-screen view of a volume rendering of the data and a cross-section in the axial, coronal, or sagittal plane.</p>
	<p><b>2D Layout</b>            Tap to view one cross-section at a time. Users can view cross-sections in the axial, coronal, or sagittal plane.</p> <p>The user can switch between a single 2D view and two different 2D layouts that contain three 2D slices each. The default slices for these split-screen layouts is Axial, Coronal, and Sagittal. The layouts can be customized to contain slices in Axial, Coronal, Sagittal, and Parallel planes.</p>

	<p><b>Volume Orientation</b> Tap the icon to show orientation icons.</p>
	<p><b>Coronal, Sagittal, Axial Views</b> Tap to select a particular orientation. From top left going clockwise: Coronal View, Sagittal View, Axial View.</p> <p><i>If an orientation icon is tapped a second time, the view will be flipped.</i></p> <p> <b>WARNING:</b> Image orientation is based on scanner/DCM definitions or redefined orientations from Invivo6 software.</p>
	<p><b>90° Rotation</b> Tap once to rotate the image 90° clockwise.</p>
	<p><b>1:1 Life Size Scaling</b> Tap icon to rescale image to life size.</p> <p> <b>WARNING:</b> Exact scaling depends on scan size, scan resolution, and hardware specifications.</p>



### **Custom Clipping Plane**

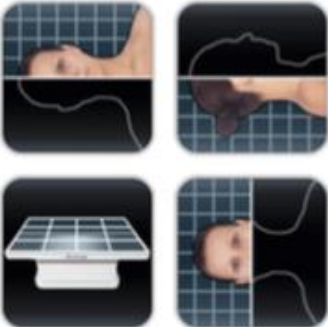




**Step 1:** Tap scalpel icon with the straight line to activate custom clipping plane. The custom clipping plane is activated by default (indicated by a blue highlight.)

**Step 2:** Using one touch, drag anywhere across the volume to generate the custom clipping plane, defined by a blue line. The line will update to show the current clipping definition.



**Step 3:** Release touch to finish defining plane.

**Step 4:** Select a side of the plane to remove by tapping the volume on that side.

Repeat the above steps to create up to six (6) Custom Clipping Planes. After the sixth plane, the seventh plane will replace the first defined Custom Clipping Plane. The eighth will replace the second and so forth.

	<p><b>Predefined Clipping Planes</b>  Select a predefined clipping plane by tapping on the icon. The volume will automatically be clipped in the designated direction. From top left going clockwise: Sagittal Plane, Coronal Plane, Axial Plane, Parallel Plane.</p> <p><i>Parallel defines the Table surface as the clipping plane.</i></p> <p><i>Only one predefined clipping plane may be applied at a time.</i></p>
	<p><b>Flip Clipping Plane</b>  Tap icon to flip visibility between sides of the clipping plane. This affects all predefined clipping planes and the most recently defined custom clipping plane.</p>
	<p><b>Reset Clipping Plane</b>  Tap icon to remove all applied clipping planes (custom and predefined).</p>
	<p><b>Clipping Plane Slider Bar</b>  When a clipping plane, either a predefined or a custom plane, is active, the slider bar can be used to adjust the location of the plane. The slider bar can be used to adjust only the most recently defined clipping plane.</p>
	<p><b>Presets</b>  Tap to show presets numbered 1-10. Use a second tap on one of the numbered icons to select a particular preset, or open the Presets Menu by tapping on the cogwheel icon.</p> <p>Users can create an unlimited number of presets using the Preset Menu. Presets will automatically switch the image in rendering window based on saved definitions. See Table 8.0 “How to Use Presets” for more information on how to create, save to folder and export presets.</p>



	<p><b>Visibility Control</b></p> <p><i>Structures</i> Tap icon to open Volume Visibility dialog to adjust rendering window images. User can add/remove structures in data sets or adjust volume rendering view presets for any DCM file data sets. See p. 34 for more information on using the Volume Visibility dialog.</p> <p><i>Annotations</i> Tap “A” icon next to any entry to turn on all annotations under that entry.</p>
	<p><b>Brightness/Contrast Slider Bars</b></p> <p><i>When viewing segmented cadaver data:</i> Drag the upper slider bar right/left to add/remove large systems</p>

## 1. HET ZENUWSTELSEL

Het zenuwstelsel bestaat uit twee grote onderdelen:

1. \_\_\_\_\_
  - a. \_\_\_\_\_
  - b. \_\_\_\_\_
2. \_\_\_\_\_

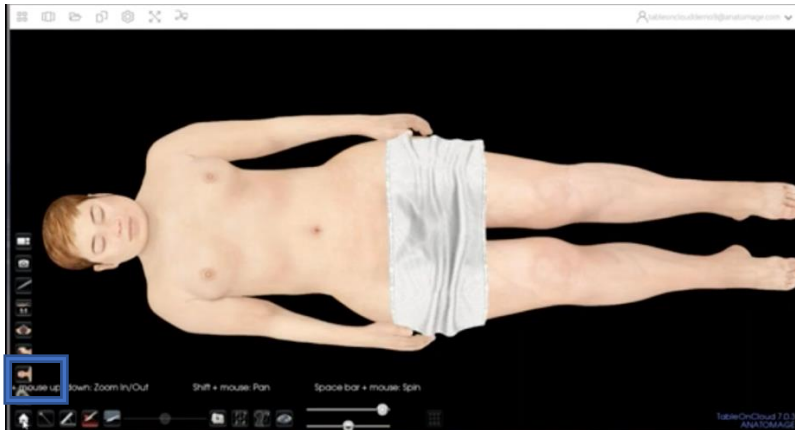
### A. HERSENEN

1. Ga naar de “home”-knop

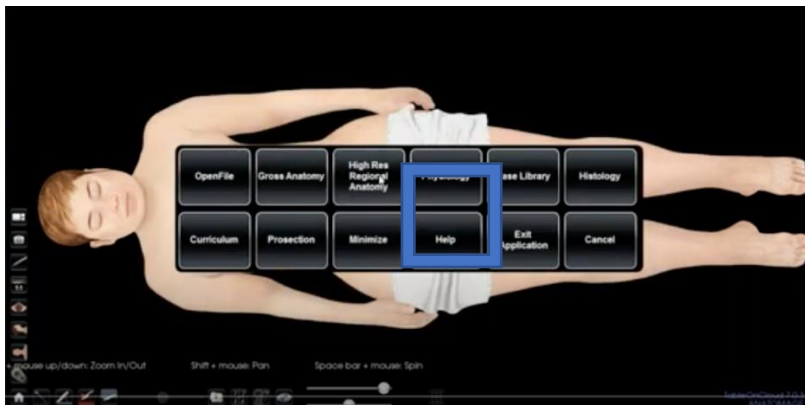
OF

Ga naar preset 12 via onderstaand icoon , je kan stap 2 en 3 overslaan. **(sneller)**





2. Ga naar “High Resolution Regional Anatomy”.



3. Duid “het brein” aan. Kies de vrouw.

4. Zoek de vijf anatomische kwabben.

Hoe kan je deze herkennen? Bespreek mondeling.

*TIP: je kan de onderdelen aantikken en dan krijg je de juiste benaming ter controle.*

1. \_\_\_\_\_
2. \_\_\_\_\_
3. \_\_\_\_\_
4. \_\_\_\_\_
5. \_\_\_\_\_

5. Neem een doorsnede in coronaal vlak van de hersenen en zoek volgende kernen. Vink aan als je ze gevonden hebt.

a. Om een doorsnede van het hart te bekomen, doe je het volgende:

- i. Ga naar het icoon "mesje";
- ii. kies het blauwe mesje;
- iii. snij zelf de doorsnede door een lijn te trekken.
- iv. tik op de kant die je weg wilt, deze kant verdwijnt.



Kernen	vinkjes
nucleus caudatus	
putamen	
gobus pallidus (externus en internus)	
nucleus subthalamicus	
substantia nigra	
substantia grisea	
substantia alba	

Welke vormen de striatum? Kleur deze geel.

Welke vormen de nucleus lentiformis? Kleur deze groen.

6. Neem een doorsnede in midsagitaal vlak van de hersenen. Zoek de vier grote delen van de hersenen. Noteer in de rechterkolom uit welke onderdelen deze bestaan.

*TIP: om vorige dwarsdoorsnede te verwijderen, ga je terug naar het oogje → pijltje.*

a. Om een doorsnede van het hart te bekomen, doe je het volgende:

- i. Ga naar het icoon "mesje";
- ii. kies het blauwe mesje;
- iii. snij zelf de doorsnede door een lijn te trekken;
- iv. tik op de kant die je weg wilt, deze kant verdwijnt.

*TIP: je kan altijd met de balk links op het scherm schuiven om je doorsnede te veranderen om zo de juiste structuren te vinden.*

Grote delen	Onderdelen

**a. Truncus cerebri**

Het cerebrum is via de \_\_\_\_\_ verbonden met de hersenstam.

Het cerebellum is via de \_\_\_\_\_ verbonden met de hersenstam.

**b. Ventrikels**

Zoek de volgende ventrikels:

- de 2 laterale ventrikels
- derde ventrikel
- vierde ventrikel

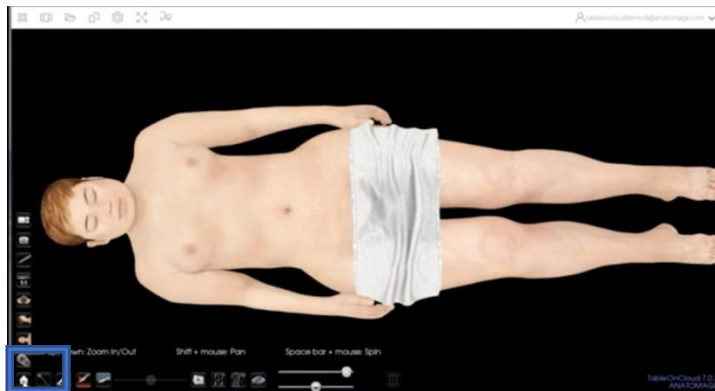


- a. Duid het icoon “oog” aan. Scroll met de balk of vink onderdelen uit/aan om onderdelen te laten verdwijnen.

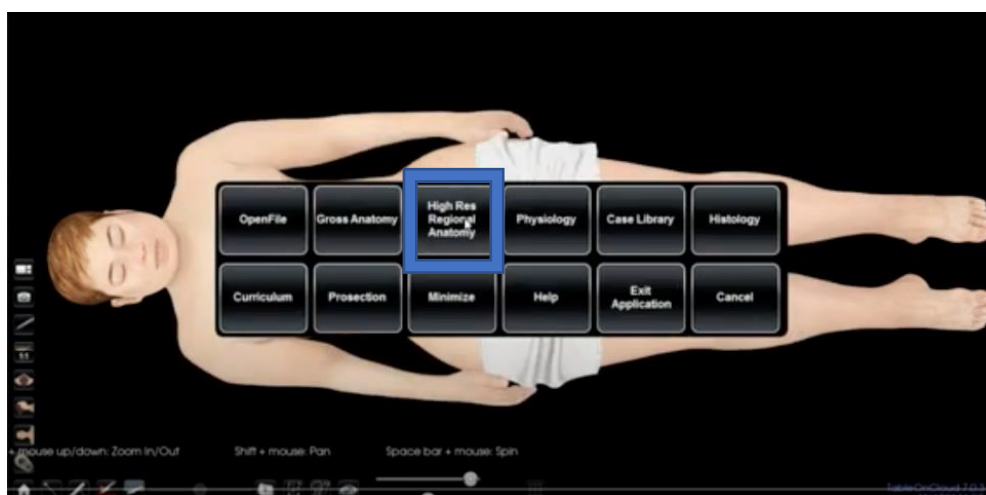
## B. MEDULLA SPINALIS

1. Ga naar de “home”-knop  
OF

Ga naar preset 13 via onderstaand icoon , je kan stap 2 en 3 overslaan. **(sneller)**

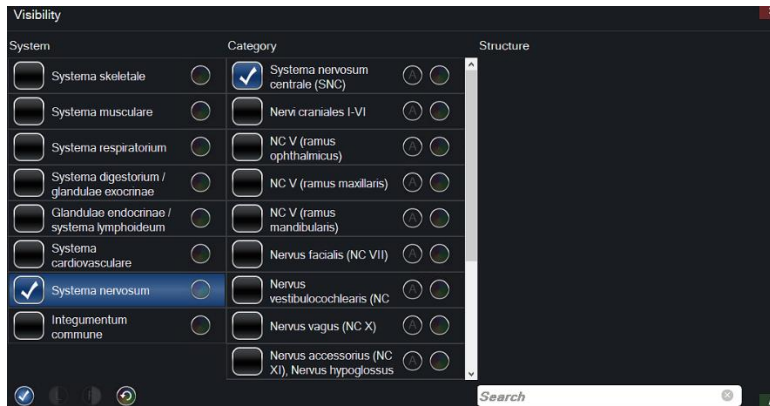

2. Ga naar “High Resolution Regional Anatomy”



3. Kies “head and neck”

4. Duid het icoon “oog” aan. Zie onderstaande afbeeldingen om te zien wat je best aanvinkt en uitvinkt.



5. Neem een dwarsdoorsnede van het ruggenmerg. Vink aan als je ze gevonden hebt.

- a. Om een doorsnede van het hart te bekomen, doe je het volgende:
- v. Ga naar het icoon “mesje”;
  - vi. kies het blauwe mesje;
  - vii. snij zelf de doorsnede door een lijn te trekken;
  - viii. tik op de kant die je weg wilt, deze kant verdwijnt.

*TIP: je kan altijd met de balk links op het scherm schuiven om je doorsnede te veranderen om zo de juiste structuren te vinden.*

Onderdelen	vinkjes
Cornu anterior	
Cornu posterior	
Funiculus posterior	
Funiculus anterior	
Funiculus lateralis	
Ganglion spinale	
Substantia alba	
Radix dorsale	

Radix ventrale	
Canalis centralis	
Substantia grisea	

Waarom heeft de substantia alba een witte kleur?

---

### C. EXTRA

#### a. Bloedvoorziening - Cirkel van Willis

Zoek volgende arteries:

- a. basilaris
- a. cerebri media
- a. cerebri posterior
- a. cerebri anterior
- a. carotis interna
- a. vertebralis

#### b. Hersen- en ruggenmergvliezen

De hersen- en ruggenmergvliezen scheiden de schedel van het brein.

Geef een andere term voor Hersen- en ruggenmergvliezen: \_\_\_\_\_

Welke drie vliezen zijn er?

1. \_\_\_\_\_
2. \_\_\_\_\_
3. \_\_\_\_\_

# LES 2: Neurologische systemen Verbetersleutel



## DEEL 1: ANATOMISCHE VIDEO'S

### 1. HERSENEN

Bekijk aandachtig het volgende filmpje '4.7.9 Cerebrum' via Acland's Video Atlas of Human Anatomy.

<https://aclandanatomy-com.bib->

[proxy.uhasselt.be/MultimediaPlayer.aspx?multimediaId=10528489](https://aclandanatomy-com.bib-proxy.uhasselt.be/MultimediaPlayer.aspx?multimediaId=10528489)

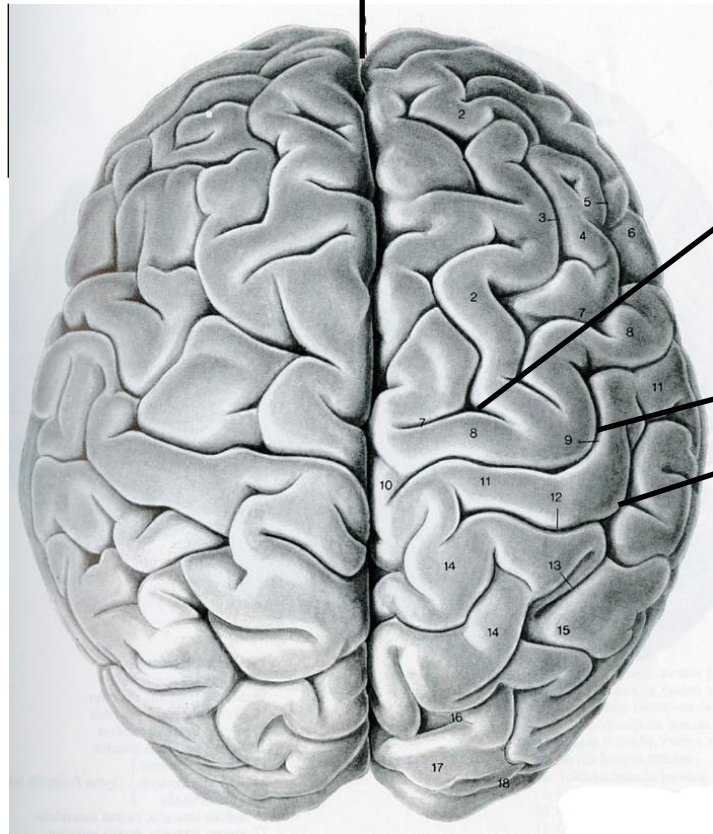
Vul aan:

De twee grote hersenhelften of *hemisferen* worden met elkaar verbonden door het *callosum*.

Benoem op onderstaande figuur de volgende onderdelen:

- (A) fissura longitudinalis
- (B) sulcus centralis
- (C) sulcus postcentralis
- (D) sulcus precentralis
- (E) sulcus parieto-occipitalis
- (F) gyrus postcentralis
- (G) gyrus precentralis
- (H) gyrus frontalis superior
- (I) gyrus frontalis inferior
- (J) gyrus frontalis medialis
- (K) lobus occipitalis

*Fissura longitudinalis*



*Sulcus precentralis*

*Sulcus centralis*

*Sulcus postcentralis*

*Sulcus postcentralis*

*Sulcus centralis*

*Gyrus precentralis*

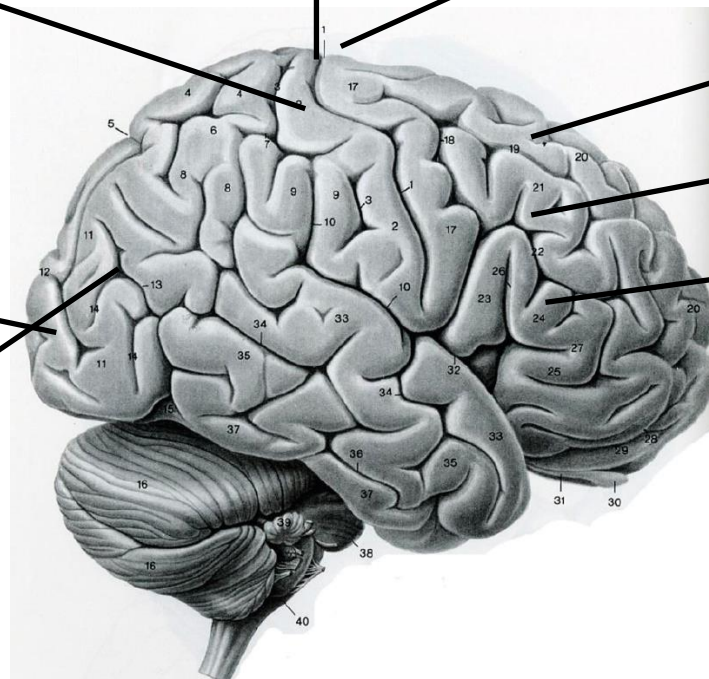
*Gyrus frontalis superior*

*Gyrus frontalis medialis*

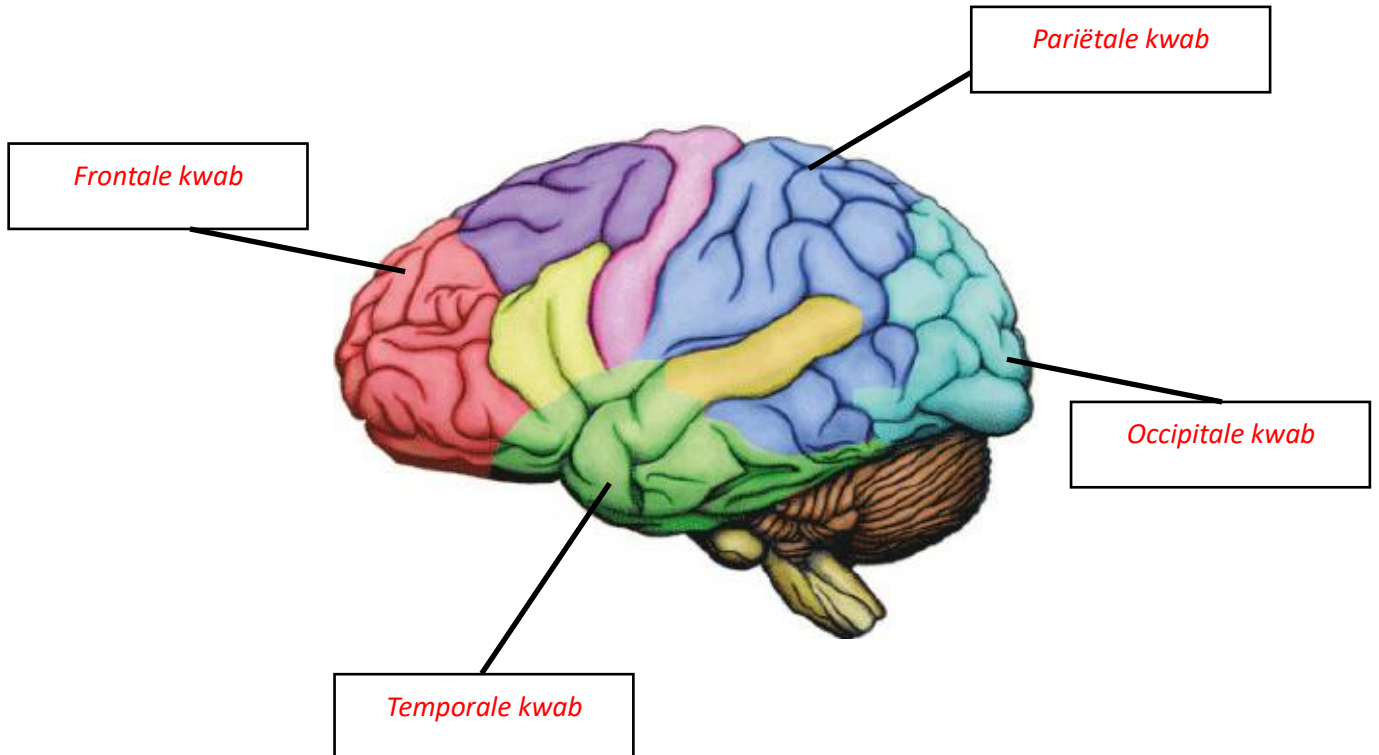
*Gyrus frontalis inferior*

*Lobus occipitalis*

*Sulcus parieto-occipitalis*



Benoem de verschillende kwabben op onderstaande figuur:



## 2. RUGGENMERG/PERIFEER

Bekijk aandachtig de volgende filmpjes '3.1.8 Spinal cord (cross section), spinal meninges, dural sac' en '3.1.9 Spinal cord (from behind), nerve roots' via Acland's Video Atlas of Human Anatomy.

<https://aclandanatomy-com.bib-proxy.uhasselt.be/MultimediaPlayer.aspx?multimediaId=10528251>

<https://aclandanatomy-com.bib-proxy.uhasselt.be/MultimediaPlayer.aspx?multimediaId=10528253>

**Beantwoord onderstaande vragen:**

- a. Hoe heet de beschermlaag waarin het ruggenmerg ligt?

*Dura mater*

- b. De dura is aan de binnenkant bekleed met een losliggend membraan, hoe heet dit membraan?

*Arachnoïd mater*

- c. Door welk membraan is het ruggenmerg aan de buitenkant bedekt?

*Pia mater*

- d. De ruimte tussen de arachnoïd mater en de pia mater wordt de subarachnoïdale ruimte genoemd, met wat is deze ruimte gevuld?

*Cerebrospinaal vocht*

- e. Welke ruimte tussen de vliezen vind je terug in het ruggenmerg die je niet in de hersenen hebt?

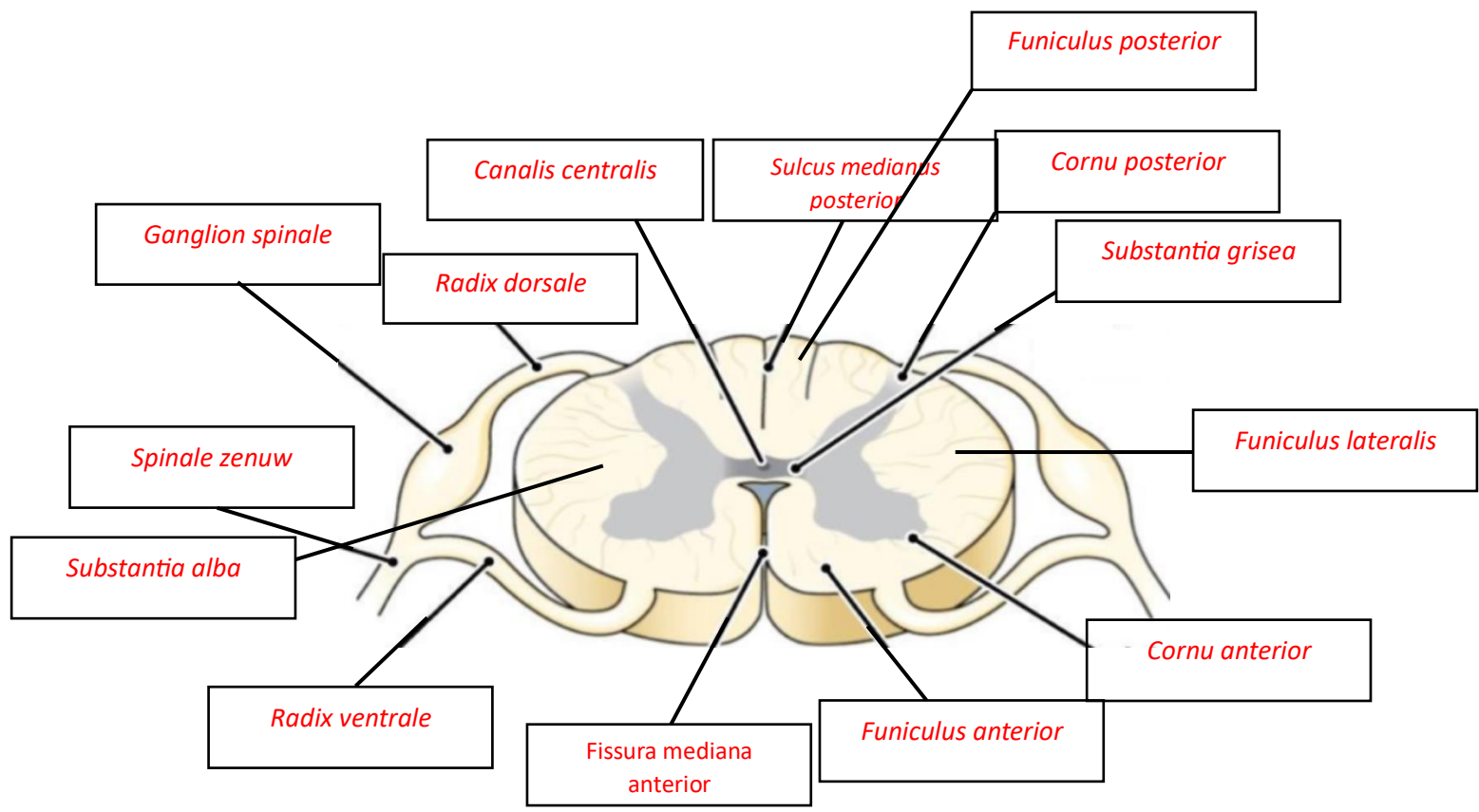
*Epidurale ruimte*

- f. Tot welk ruggenmerg segment loopt het ruggenmerg?

Tot ruggenmerg segment *L1-L2* .

**Benoem op onderstaande figuur de volgende onderdelen:**

- (A) Cornu anterior
- (B) Cornu posterior
- (C) Funiculus posterior
- (D) Funiculus anterior
- (E) Funiculus lateralis
- (F) Ganglion spinale
- (G) Substantia alba
- (H) Radix dorsale
- (I) Radix ventrale
- (J) Canalis centralis
- (K) Spinale zenuw
- (L) Substantia grisea
- (M) Sulcus medianus posterior
- (N) Fissura mediana anterior



## DEEL 2: ANATOMISCHE MODELLEN

Een overzicht van de gebruikte modellen:

### MODEL 1: RUGGENGRAAT EN SPINALE ZENUWEN



### MODEL 2: DETAIL RUGGENGRAAT EN DISCUS HERNIA





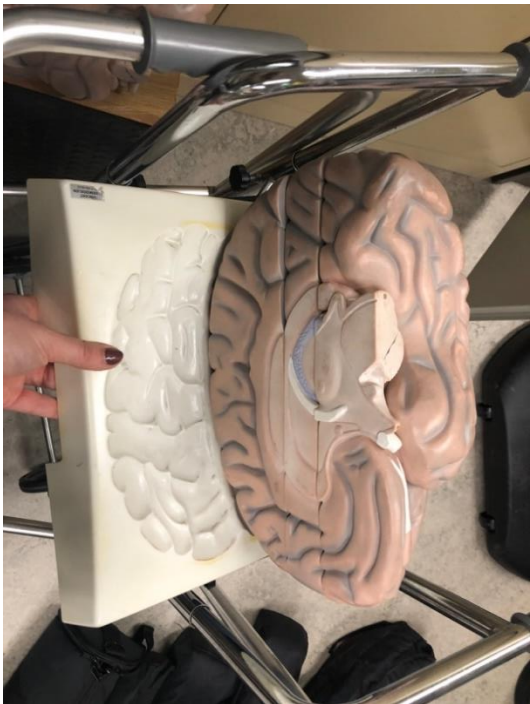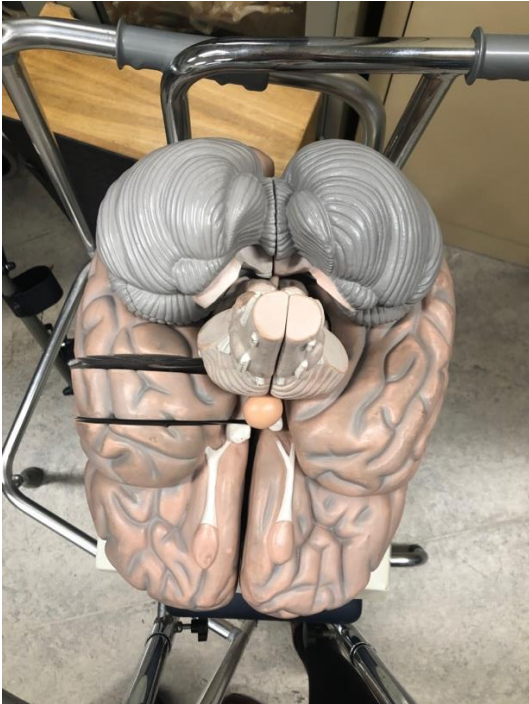
**MODEL 3: DOORSNEDE RUGGENMERG (met nummering!)**



**MODEL 4: BEEN MET N. ISCHIADICUS**

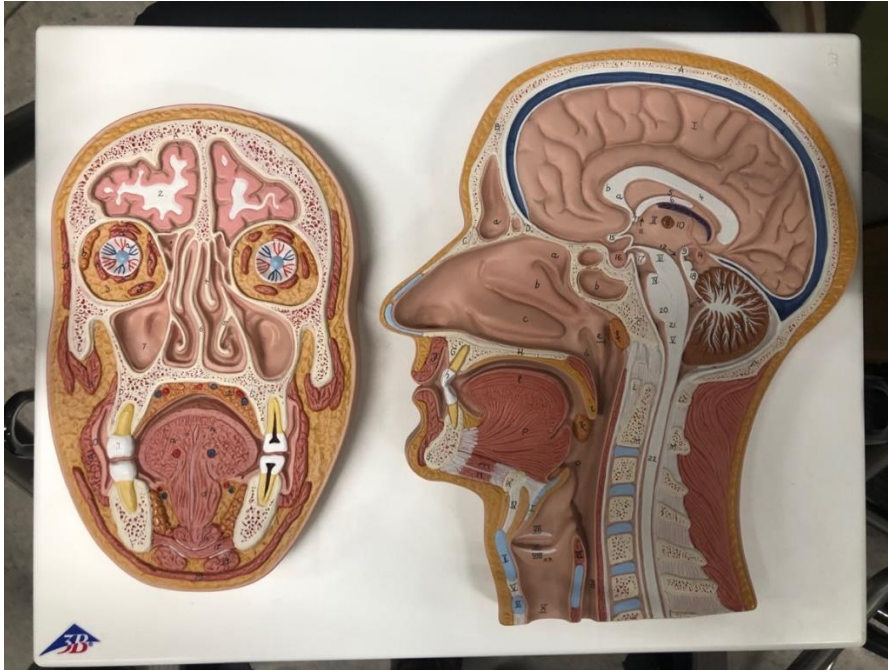

**MODEL 5: GROOT MODEL VAN DE HERSENEN MET TWEE SOORTEN DOORSNEDES**

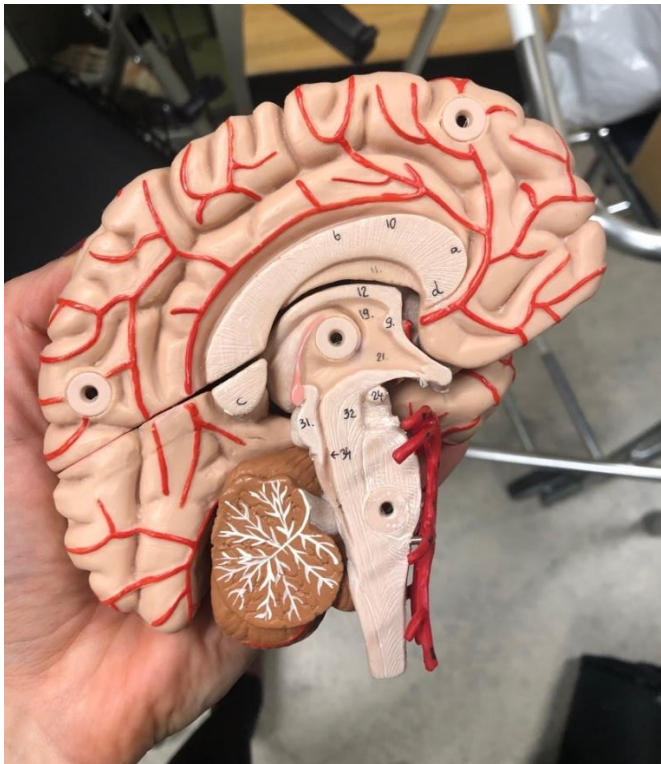



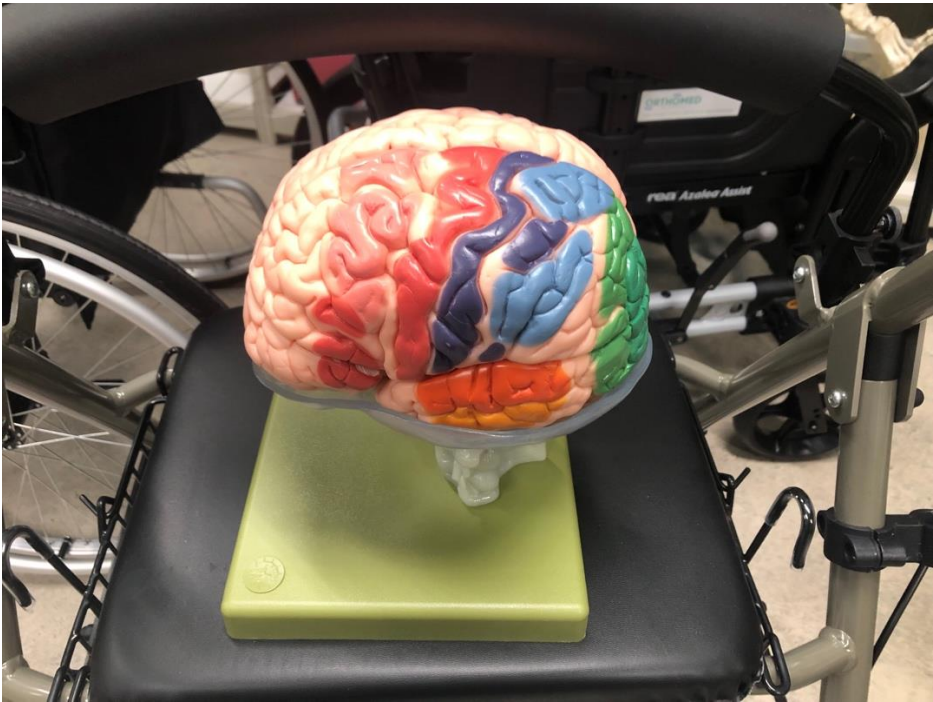**MODEL 6: TWEE DOORSNEDES VAN HET HOOFD (met nummering!)**



**MODEL 7: DOORSNEDE HERSNEN MET BLOEDVATEN (met nummering!)**



**MODEL 8: HERSENEN MET KLEURAANDUIDING**



# 1. RUGGENMERG EN PERIFERE ZENUWEN

## A. MODEL 1 EN 2: RUGGENGRAAT EN SPINALE ZENUWEN / DETAIL

### RUGGENGRAAT EN DISCUS HERNIA

a. Bekijk het kleine model aandachtig en ontdek om welke wervels het gaat. Je mag hiervoor op zoek gaan naar de wervels die er het meeste op lijken in het grote model van de volledige wervelkolom.

- Doorstreep wat fout is:  
Het zijn ~~cervicale/thoracale~~/lumbale wervels

b. De twee kleine schijfjes die voor het model liggen, beelden een pathologisch verschijnsel uit, namelijk: *een discus hernia*.

- Het gedeelte dat uitgelopen is, heet *de nucleus pulposus*. Het gedeelte dat errond zit, is *de annulus fibrosus*.

c. Neem nu het grote model er terug bij en gebruik het als hulp om de ontbrekende woorden in onderstaande zinnen aan te vullen.

- De gele 'touwtjes' zijn de *spinale* zenuwen, zij verlaten de wervelkolom door een tunneltje genaamd het *foramen intervertebrale*
- Het ruggenmerg loopt door het *spinaal kanaal* de wervels bieden daar bescherming tegen druk en vervorming van buitenaf.
- Verdikking op de zenuwwortel is *een spinaal ganglion/ganglion spinale*, dit bevat *de cellichamen van de sensorische neuronen*.
- Er is een gedeelte van het zenuwstelsel zichtbaar craniaal van het os occipitale van de schedel, dit is de *truncus cerebri*.

De hersenstam bestaat uit drie delen, namelijk: *mesencephalon, pons en medulla oblongata*.

Hier worden basale levensfuncties bestuurd, zoals *regeling van ademhaling, hartfrequentie, slikken, visuele en auditieve reflexen, zweten, bloeddruk, slaap en evenwicht*.

## **B. MODEL 3: DOORSNEDE RUGGENMERG**

a. Vul de juiste anatomische benaming aan voor de cijfers.

1	<i>Achterhoorn/cornu posterior</i>
2	<i>Voorhoorn/cornu anterior</i>
3	<i>Intermediaire zone</i>
4	Dit puntje is <i>het centraal kanaal/canalis centralis</i> .
7	<i>Funiculus lateralis</i>
8	<i>Funiculus anterior</i>
9	<i>Funiculus dorsalis</i>
11	Hier vertrekt <i>radix posterior</i>

b. Doorstreep wat fout is:

A is de ~~ventrale~~/dorsale zijde van dit model.

Grijze stof bevat cellichamen van neuronen/~~gemyeliniseerde axonen van neuronen~~.

Witte stof bevat ~~cellichamen van neuronen~~/gemyeliniseerde axonen van neuronen.

## **C. MODEL 4: BEEN MET N. ISCHIADICUS**

Vul aan:

De opvallende gele streng in dit model is *de nervus ischiadicus*.

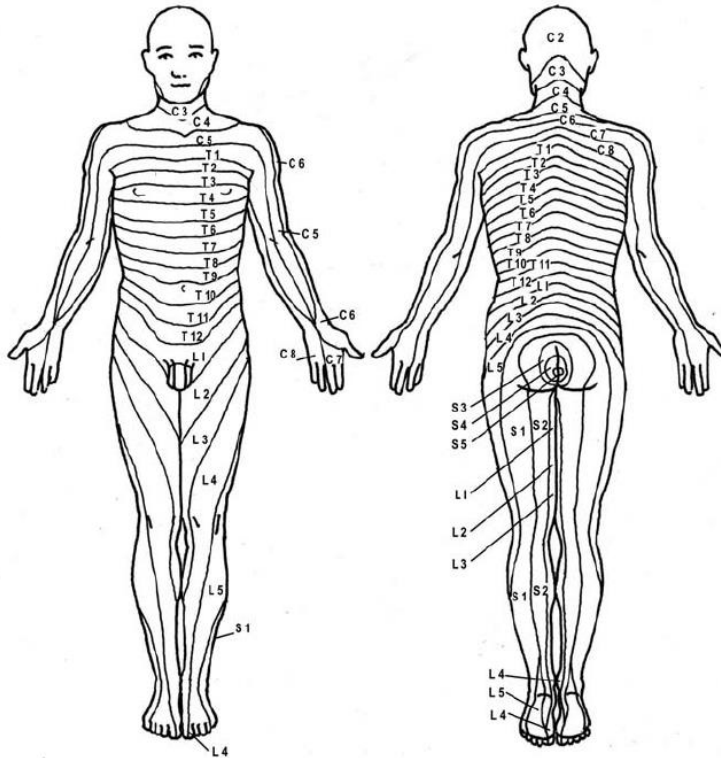
- Oorsprong: *plexus lumbosacralis L4-S3*
- Verloop

Bovenaan loopt deze zenuw bij sommige mensen door een spier, namelijk: *musculus piriformis*.

Deze zenuw splitst meer caudaal in twee delen, namelijk *nervus peroneus/fibularis communis*\* en *nervus tibialis*\*\*.

De spier die je aan de kant moet leggen om deze zenuw goed te kunnen zien lopen ter hoogte van het onderbeen, is de *musculus gastrocnemius*.

- Sensorisch: kleur de passende dermatomen in.



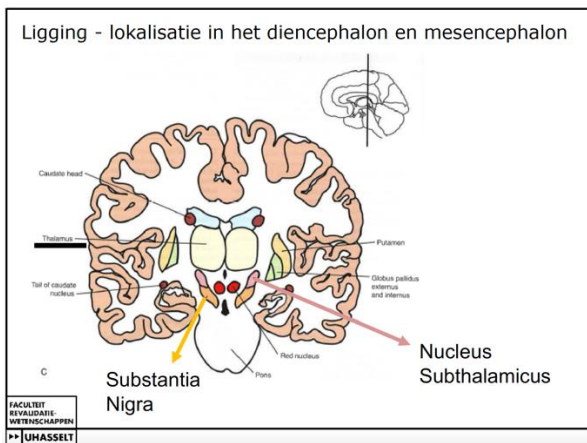
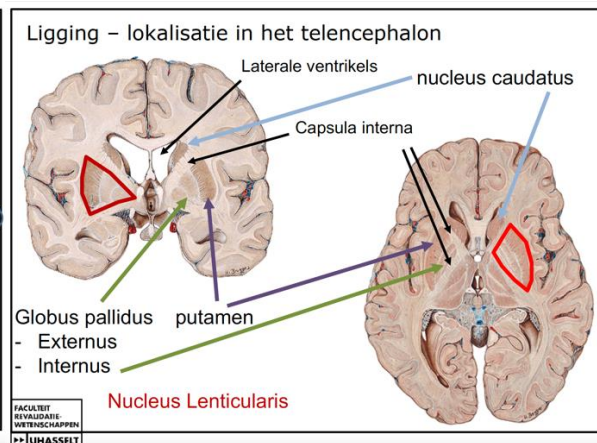
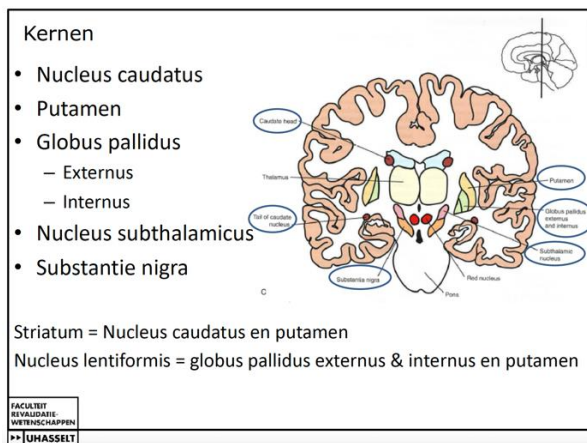
- Motorisch:
  - n. ischiadicus: *flexie knie*
  - *n. peroneus* (\*): *eversie voet, dorsiflexie enkel*
  - *n. tibialis* (\*\*): *inversie voet, plantairflexie enkel*

## 2. HERSENEN

### A. MODEL 5: GROOT MODEL VAN DE HERSENEN MET TWEE SOORTEN DOORSNEDES

a. Haal het model uit elkaar en zoek de volgende onderdelen terug:

- Nucleus caudatus
- Putamen
- Globus pallidus (internus + externus)
- Nucleus subthalamicus
- Substantia nigra
- Thalamus
- Laterale ventrikels



**Puzzel het daarna ook weer correct terug in elkaar voor de volgende groep!**

b. Doorstreep wat fout is:

De twee doorsnedes die je uit het model kan halen, zijn:

- Voor de linkerhemisfeer: ~~horizontaal/sagittaal~~/coronaal
- Voor de rechterhemisfeer: ~~horizontaal/sagittaal~~/coronaal



## **B. MODEL 6: TWEE DOORSNEDES VAN HET HOOFD**

a. Vul de juiste (romeinse) cijfers in die horen bij de anatomische benaming.

<i>20</i>	Pons
<i>21</i>	Medulla oblongata
<i>16</i>	Hypofyse
<i>10</i>	Thalamus
<i>3</i>	Cerebellum
<i>4</i>	Corpus callosum
<i>I</i>	Cerebrum
<i>6</i>	Fornix
<i>22</i>	Medulla spinalis
<i>11</i>	Hypothalamus

## **C. MODEL 7: DOORSNEDE HERSENEN MET BLOEDVATEN**

Vrij te bekijken indien tijd over of wanneer er gewacht moet worden tot een ander model beschikbaar is.

Vooraf de bloedvaten zijn interessant bij dit model.

Bekijk ze goed en ga op zoek naar de 'cirkel van Willis'.

Indien je nog tijd over hebt, mag je proberen om zoveel mogelijk van onderstaande bloedvaten terug te vinden op het model.

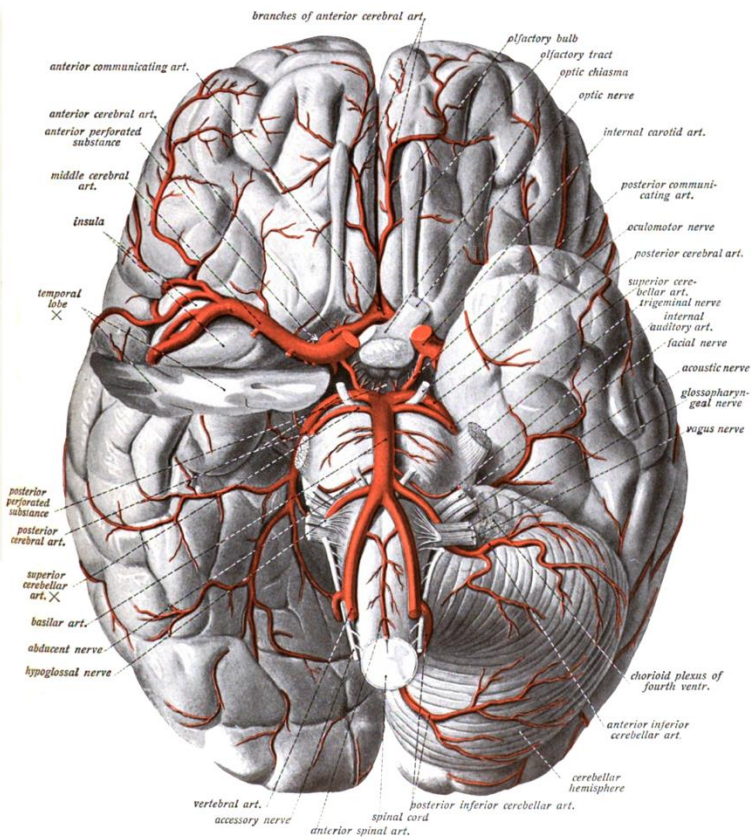
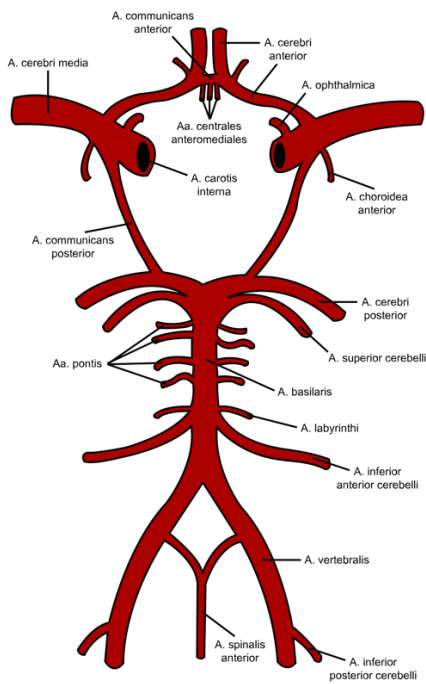


Fig. 548.

## D. MODEL 8: HERSENEN MET KLEURAANDUIDING

Vul de anatomische benaming in van de hersengebieden of -groeven die horen bij de kleuren die aangeduid staan op het model.

Niet gekleurde gebied + roze	<i>Lobus frontalis</i>
Roze	<i>Gyrus frontalis medius</i>
Rood	<i>Primaire motorische cortex / Gyrus precentralis</i>
Donkerblauw	<i>Primaire somatosensorische cortex / Gyrus postcentralis</i>
Lichtblauw	<i>Lobus parietalis</i>
Groen	<i>Lobus occipitalis</i>



Oranje + geel	<i>Lobus temporalis</i>
Oranje	<i>Gyrus temporalis superior</i>
Geel	<i>Gyrus temporalis inferior</i>

## DEEL 3: ANATOMAGE TABLE 8

### **BELANGRIJK – gebruik van de tafel!**

- 1 student raakt de tafel aan (zie taakverdeling);
- je raakt de tafel aan met de zachte kant van jouw vinger (GEEN NAGELS).
- Opgelet met juwelen (ringen, ... uitdoen)







### **Taakverdeling:**


- tafelbaas: controleert of de regels worden gerespecteerd door groepsgenoten;
- verslaggever: iemand die alles noteert (NIET OP DE TAFEL);
- gespreksleider: iemand die aangeeft wat de uitvoerder moet doen ;
- uitvoerder: iemand die werkt op de tafel;
- tijdbewaker: iemand die de tijd in het oog houdt.

Instructies “touch control”

Number of Touches	Movement	Result	Description
<b>Volume Viewing:</b>			
Single	Drag	Rotate	Rendering will rotate about the scanning region's geometric center point.
Two	Drag	Pan	Rendering will pan in the dragged direction.
	Pinch	Zoom in/out	Rendering will become larger or smaller.
	Rotate	Spin	Rendering will rotate about the axis perpendicular to Table surface and through the scanning region's geometric center point. (Settings → <b>Spin</b> Enabled)
Three	Drag up/down	Adjust Clipping Plane	Can adjust clipping plane by scrolling through volume rendering in parallel with initial cutting plane.
<b>Slice Mode Viewing:</b>			
Single	DISABLED	N/A	N/A
Two	Drag	Pan	Slice image will pan in the dragged direction.
	Pinch	Zoom in /out	Slice image will become larger or smaller.
Three	Drag up/down	Scroll through slices	Can scroll through cross-sectional slices of selected data.

## Instructies iconen

Icon	Description
	<p><b>Application Toolbar</b>            Opens the Application toolbar. (Open File, Gross Anatomy, High Res Regional Anatomy, Physiology, Case Library, Histology, Curriculum, Prosection, Minimize, Help, Exit Application, and Cancel).</p>
	<p><b>Learning Assistant</b>            Tap to view more information about a structure.</p>
	<p><b>Layout</b>            Tap the Layout icon to display all Layout options. 3D Layout is selected by default.</p>
	<p><b>3D Layout</b>            Tap to view a volume rendering of the data.</p>
	<p><b>3D-2D Layout</b>            Tap to view a split-screen view of a volume rendering of the data and a cross-section in the axial, coronal, or sagittal plane.</p>
	<p><b>2D Layout</b>            Tap to view one cross-section at a time. Users can view cross-sections in the axial, coronal, or sagittal plane.</p> <p>The user can switch between a single 2D view and two different 2D layouts that contain three 2D slices each. The default slices for these split-screen layouts is Axial, Coronal, and Sagittal. The layouts can be customized to contain slices in Axial, Coronal, Sagittal, and Parallel planes.</p>

	<p><b>Volume Orientation</b> Tap the icon to show orientation icons.</p>
	<p><b>Coronal, Sagittal, Axial Views</b> Tap to select a particular orientation. From top left going clockwise: Coronal View, Sagittal View, Axial View.</p> <p><i>If an orientation icon is tapped a second time, the view will be flipped.</i></p> <p> <b>WARNING:</b> Image orientation is based on scanner/DCM definitions or redefined orientations from Invivo6 software.</p>
	<p><b>90° Rotation</b> Tap once to rotate the image 90° clockwise.</p>
	<p><b>1:1 Life Size Scaling</b> Tap icon to rescale image to life size.</p> <p> <b>WARNING:</b> Exact scaling depends on scan size, scan resolution, and hardware specifications.</p>



### **Custom Clipping Plane**

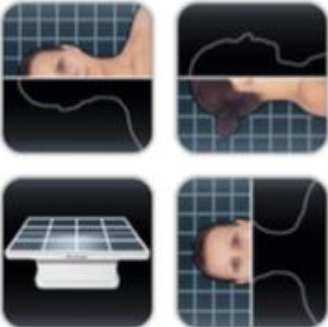




**Step 1:** Tap scalpel icon with the straight line to activate custom clipping plane. The custom clipping plane is activated by default (indicated by a blue highlight.)



**Step 2:** Using one touch, drag anywhere across the volume to generate the custom clipping plane, defined by a blue line. The line will update to show the current clipping definition.

**Step 3:** Release touch to finish defining plane.

**Step 4:** Select a side of the plane to remove by tapping the volume on that side.

Repeat the above steps to create up to six (6) Custom Clipping Planes. After the sixth plane, the seventh plane will replace the first defined Custom Clipping Plane. The eighth will replace the second and so forth.

	<p><b>Predefined Clipping Planes</b>  Select a predefined clipping plane by tapping on the icon. The volume will automatically be clipped in the designated direction. From top left going clockwise: Sagittal Plane, Coronal Plane, Axial Plane, Parallel Plane.</p> <p><i>Parallel defines the Table surface as the clipping plane.</i></p> <p><i>Only one predefined clipping plane may be applied at a time.</i></p>
	<p><b>Flip Clipping Plane</b>  Tap icon to flip visibility between sides of the clipping plane. This affects all predefined clipping planes and the most recently defined custom clipping plane.</p>
	<p><b>Reset Clipping Plane</b>  Tap icon to remove all applied clipping planes (custom and predefined).</p>
	<p><b>Clipping Plane Slider Bar</b>  When a clipping plane, either a predefined or a custom plane, is active, the slider bar can be used to adjust the location of the plane. The slider bar can be used to adjust only the most recently defined clipping plane.</p>
	<p><b>Presets</b>  Tap to show presets numbered 1-10. Use a second tap on one of the numbered icons to select a particular preset, or open the Presets Menu by tapping on the cogwheel icon.</p> <p>Users can create an unlimited number of presets using the Preset Menu. Presets will automatically switch the image in rendering window based on saved definitions. See Table 8.0 “How to Use Presets” for more information on how to create, save to folder and export presets.</p>

	<p><b>Visibility Control</b></p> <p><i>Structures</i> Tap icon to open Volume Visibility dialog to adjust rendering window images. User can add/remove structures in data sets or adjust volume rendering view presets for any DCM file data sets. See p. 34 for more information on using the Volume Visibility dialog.</p> <p><i>Annotations</i> Tap “A” icon next to any entry to turn on all annotations under that entry.</p>
	<p><b>Brightness/Contrast Slider Bars</b></p> <p><i>When viewing segmented cadaver data:</i> Drag the upper slider bar right/left to add/remove large systems</p>

## 1. HET ZENUWSTELSEL

Het zenuwstelsel bestaat uit twee grote onderdelen:

### 1. *Het centrale zenuwstelsel*

*a. Hersenen*

*b. Ruggenmerg*

### 2. *Het perifere zenuwstelsel*

#### A. HERSENEN

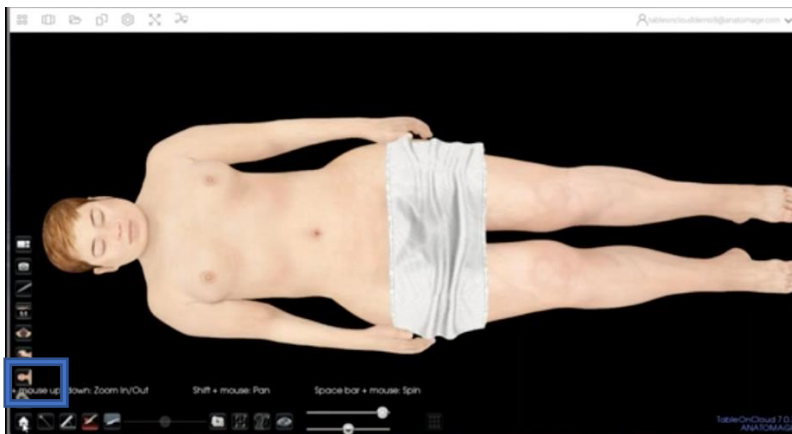
1. Ga naar de “home”-knop

OF

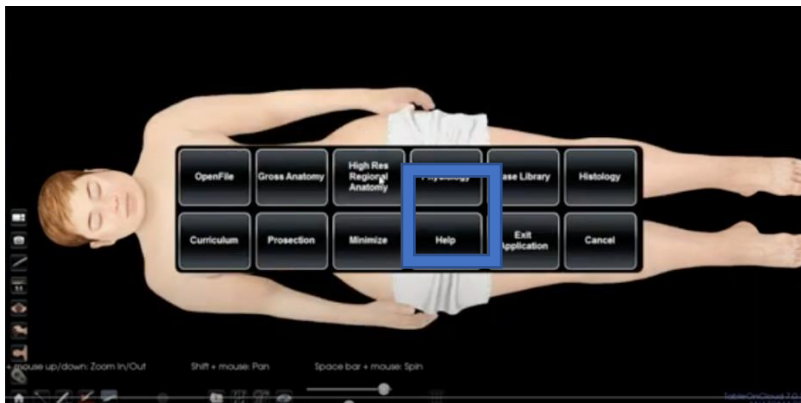
Ga naar preset 12 via onderstaand icoon , je kan stap 2 en 3 overslaan. **(sneller)**







2. Ga naar “High Resolution Regional Anatomy”.



3. Duid “het brein” aan. Kies de vrouw.

3. Zoek de vijf anatomische kwabben.

Hoe kan je deze herkennen? Bespreek mondeling.

*TIP: je kan de onderdelen aantikken en dan krijg je de juiste benaming ter controle.*


1. *Frontaal*
2. *Pariëtaal*
3. *Temporaal*
4. *Occipitaal*
5. *Insula (niet zichtbaar langs buiten)*

*Herkenningspunten:*

- *fissura longitudinalis: grens tussen beide hemisferen*
- *sulcus centralis: grens tussen frontale en pariëtale kwabben*
- *sulcus lateralis: grens tussen frontale/pariëtale en temporale kwabben*
- *sulcus parieto-occipitalis: grens tussen pariëtale /temporale en occipitale kwabben*

5. Neem een doorsnede in coronaal vlak van de hersenen en zoek volgende kernen. Vink aan als je ze gevonden hebt.

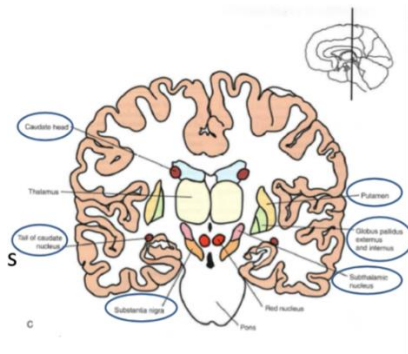
a. Om een doorsnede van het hart te bekomen, doe je het volgende:

- i. Ga naar het icoon “mesje”;
- ii. kies het blauwe mesje; 
- iii. snij zelf de doorsnede door een lijn te trekken.
- iv. tik op de kant die je weg wilt, deze kant verdwijnt.

<b>Kernen</b>	<b>vinkjes</b>
nucleus caudatus	
putamen	
globus pallidus (externus en internus)	
nucleus subthalamicus	
substantia nigra	
substantia grisea	
substantia alba	

Welke vormen de striatum? Kleur deze geel. *Nucleus caudatus en putamen*

Welke vormen de nucleus lentiformis? Kleur deze groen. *Globus pallidus externus en internus en putamen*



6. Neem een doorsnede in mid-sagitaal vlak van de hersenen. Zoek de vier grote delen van de hersenen. Noteer in de rechterkolom uit welke onderdelen deze bestaan.

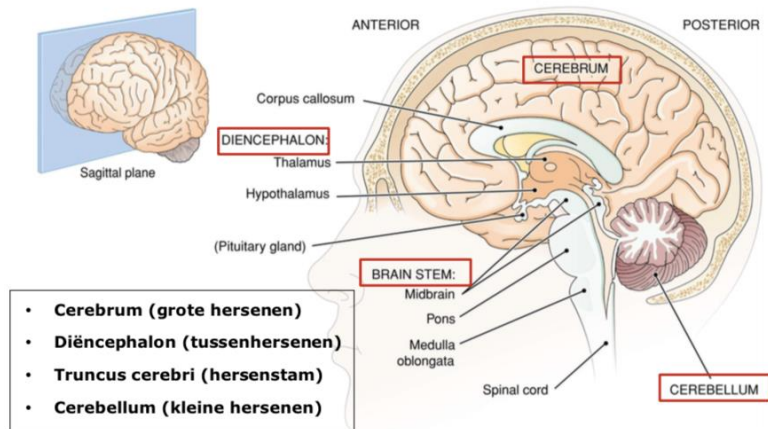
TIP: om vorige dwarsdoorsnede te verwijderen, ga je terug naar het oogje → pijltje.

a. Om een doorsnede van het hart te bekomen, doe je het volgende:

- i. Ga naar het icoon “mesje”;
- ii. kies het blauwe mesje;
- iii. snij zelf de doorsnede door een lijn te trekken;
- iv. tik op de kant die je weg wilt, deze kant verdwijnt.

TIP: je kan altijd met de balk links op het scherm schuiven om je doorsnede te veranderen om zo de juiste structuren te vinden.

Grote delen	Onderdelen
<i>Cerebrum</i>	<i>2 hemisferen verbonden door corpus callosum en diëncephalon en gescheiden door fissura longitudinalis</i>
<i>Diëncephalon</i>	<i>Thalamus, hypothalamus, epithalamus</i>
<i>Truncus cerebri</i>	<i>Mesencephalon, pons, medulla oblongata</i>
<i>Cerebellum</i>	<i>/</i>



### a. Truncus cerebri

Het cerebrum is via de *pedunculi cerebri* verbonden met de hersensham.

Het cerebellum is via de *pedunculi cerebelli* verbonden met de hersensham.

### b. Ventrikels

Zoek de volgende ventrikels:

- de 2 laterale ventrikels (*1 per cerebrale hemisfeer*)
- derde ventrikel (*tussen thalami, in diëncephalon*)
- vierde ventrikel (*tussen pons en cerebellum*)

b. Duid het icoon "oog" aan. Scroll met de balk of vink onderdelen uit/aan om onderdelen laten verdwijnen.



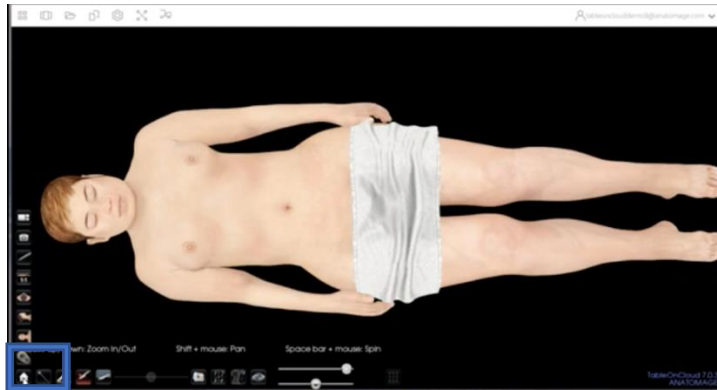
## B. MEDULLA SPINALIS

1. Ga naar de "home"-knop

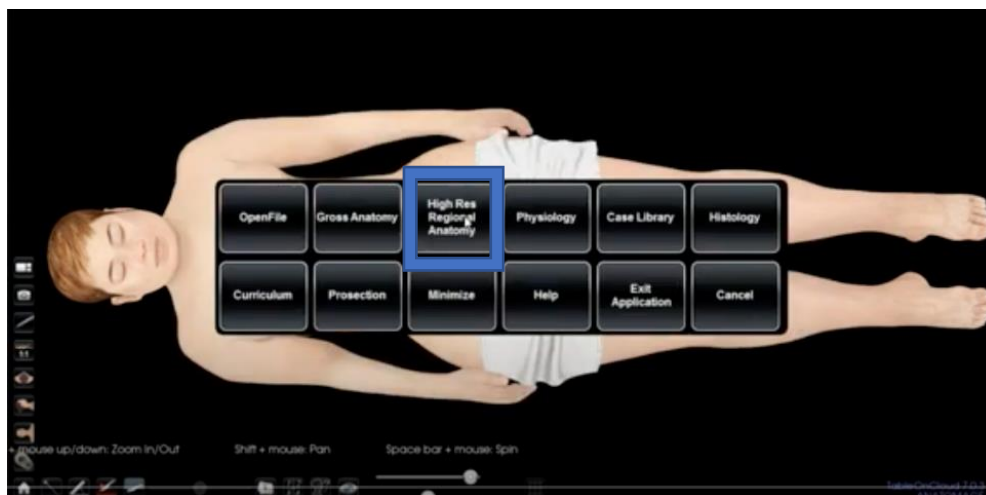
OF

Ga naar preset 13 via onderstaand icoon , je kan stap 2 en 3 overslaan. (**sneller**)





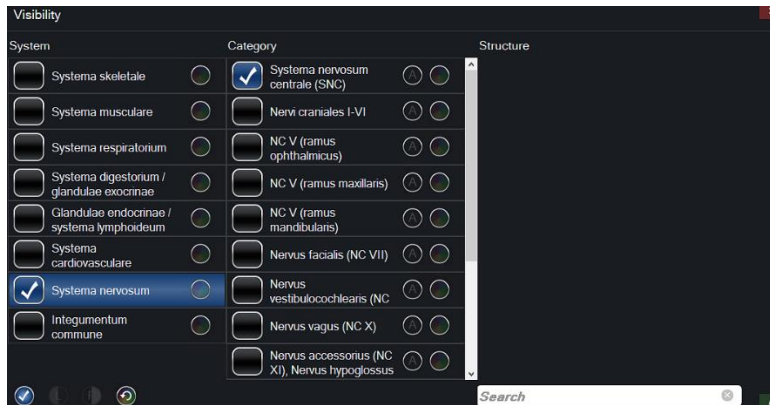
2. Ga naar “High Resolution Regional Anatomy”



3. Kies “head and neck”

4. Duid het icoon “oog” aan. Zie onderstaande afbeeldingen om te zien wat je best aanvinkt en uitvinkt.





5. Neem een dwarsdoorsnede van het ruggenmerg. Vink aan als je ze gevonden hebt.

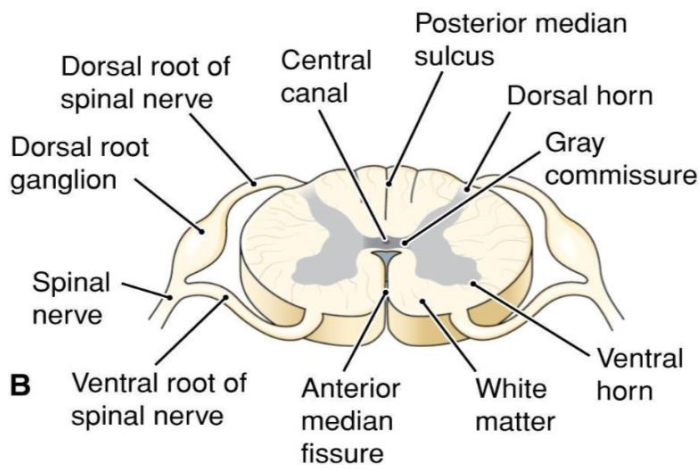
a. Om een doorsnede van het hart te bekomen, doe je het volgende:

- i. Ga naar het icoon “mesje”;
- i. kies het blauwe mesje;
- ii. snij zelf de doorsnede door een lijn te trekken;
- iii. tik op de kant die je weg wilt, deze kant verdwijnt.

*TIP: je kan altijd met de balk links op het scherm schuiven om je doorsnede te veranderen om zo de juiste structuren te vinden.*

Onderdelen	vinkjes
Cornu anterior	
Cornu posterior	
Funiculus posterior	
Funiculus anterior	
Funiculus lateralis	
Ganglion spinale	
Substantia alba	
Radix dorsale	
Radix ventrale	
Canalis centralis	
Substantia grisea	

Waarom heeft de substantia alba een witte kleur? *Myeline van de axonen is wit.*



### **C. EXTRA**

#### **a. Bloedvoorziening - Cirkel van Willis**

Zoek volgende arteries:

- a. basilaris
- a. cerebri media
- a. cerebri posterior
- a. cerebri anterior
- a. carotis interna
- a. vertebralis

#### **b. Hersen- en ruggenmergvliezen**

De hersen- en ruggenmergvliezen scheiden de schedel van het brein.

Geef een andere term voor hersen- en ruggenmergvliezen: *meningen*

Welke drie vliezen zijn er?

*1. Dura mater*

*2. Arachnoidea mater*

*3. Pia mater*